

# Epikut<sup>s</sup>

REVISTA CIENTÍFICA



# Epikut<sup>s</sup>

## REVISTA CIENTÍFICA

### AUTORES:

#### **DRA. BRUNA GHIRALDINI**

Doutora em Implantodontia - Universidade Paulista. MBA em Gestão Empresarial - Fundação Getúlio Vargas. Mestre em Periodontia - Universidade Paulista. Especialista em Periodontia - Universidade Paulista. Pós-graduada em Implantodontia - INEPO. Pós-graduada em Estética - SOESP. Coordenadora do Departamento de Pesquisa e Desenvolvimento de Produtos - S.I.N.

#### **DR. BRENNIO MARCONDES NEGRI**

Mestrando em Implantodontia São Leopoldo Mandic - SP; Especialista em Implantodontia UNIP - SP; Especialista em Odontologia em Saúde Pública e da Família Unyleya - SP; Graduação FO-USP - SP; Especialista Nacional do Departamento de Pesquisa e Desenvolvimento de Produtos - S.I.N.

# PREFÁCIO

O desenvolvimento de soluções em Implantodontia exige uma compreensão profunda dos desafios clínicos reais, aliada a critérios rigorosos de engenharia, biomecânica e previsibilidade a longo prazo. A linha **Epikut** foi concebida a partir dessa premissa: responder de forma objetiva às demandas clínicas contemporâneas, especialmente em cenários de maior complexidade.

A partir da análise recorrente de reabilitações em **maxilas atróficas**, situações de baixa densidade óssea e da necessidade de obtenção de **alta estabilidade primária**, identificou-se a oportunidade de expandir a linha com um implante que ampliasse as possibilidades cirúrgicas sem comprometer a coerência protética. Assim surgiu o **Epikut S**, um implante desenhado para favorecer ancoragem primária eficiente, com **ápice estreito**, permitindo e otimizando a técnica de **bi-corticalização**, frequentemente indicada em casos de osso limitado.

A adoção da **conexão cone morse de 16 graus** reflete uma decisão estratégica no desenvolvimento do sistema, com impacto direto na padronização protética e na previsibilidade das reabilitações. Essa conexão facilita abordagens como **full arch**, reduz variáveis clínicas e permite integração com outras soluções da S.I.N., como os implantes **Zygomatic e PTG**, promovendo maior consistência nos fluxos de tratamento.

Mais do que um implante, o Epikut S foi desenvolvido como parte de um **sistema integrado de reabilitação**, no qual planejamento, execução cirúrgica e reabilitação protética são concebidos de forma complementar. Cada característica do implante foi definida com base em critérios técnicos e clínicos, priorizando segurança, reprodutibilidade e longevidade dos resultados.

Esta revista clínica tem como objetivo apresentar e ilustrar a aplicação do **Epikut S** por meio de **casos clínicos**, evidenciando seu desempenho em diferentes contextos terapêuticos.

# ARTIGOS CIENTÍFICOS

## O IMPACTO DAS SUPERFÍCIES BIOATIVAS NAS ETAPAS INICIAIS DA OSSEOINTEGRAÇÃO: UM ESTUDO COMPARATIVO IN VITRO AVALIANDO AS SUPERFÍCIES HIDROFÍLICAS HANANO® E SLACTIVE®

BIOMED RESEARCH INTERNATIONAL

Rodrigo A. da Silva<sup>1,2,3</sup>, Geórgia da Silva Feltran<sup>1</sup>, Marcel Rodrigues Ferreira<sup>1</sup>, Patrícia Fretes Wood<sup>1</sup>, Fabio Bezerra<sup>1</sup> and Willian F. Zambuzzi;

<sup>1</sup> Lab. of Bioassays and Cellular Dynamics, Department of Chemical and Biological Sciences, Institute of Biosciences, UNESP-São Paulo State University, 18618-970, Botucatu, São Paulo, Brazil;

<sup>2</sup> School of Dentistry, University of Taubaté, 12020-340, Taubaté, São Paulo, Brazil;

<sup>3</sup> Program in Environmental and Experimental Pathology, Paulista University, São Paulo, 04026-002 São Paulo, Brazil.

Há um esforço crescente no desenvolvimento de superfícies ativas e inovadoras visando acelerar a osseointegração, como o revestimento de hidroxiapatita cristalina nanosizada (HANANO®). Para entender melhor o comportamento biológico dos osteoblastos cultivados na superfície do HANANO®, os dados foram comparados com a SLACTIVE®, uma superfície de titânio tratada com jatos de areia. Metodologicamente, os osteoblastos foram cultivados em ambas as superfícies por até 72 horas, para permitir avaliar a adesão celular, a viabilidade e o conjunto de genes que codificam as proteínas relacionadas à adesão, proliferação e diferenciação. Nossos dados mostram que o HANANO® apresenta um substrato interessante para apoiar a adesão celular com células de morfologia tipicamente espalhada, enquanto as células aderidas à SLACTIVE® apresentam uma morfologia fusiforme. Nossos dados indicam que o mecanismo de adesão celular foi acompanhado pela

expressão upstream da integrina B1, Fak e Src, favorecendo a montagem de plataformas de adesão focal e o acoplamento da progressão do ciclo celular (upregulação dos genes Cdk2, Cdk4 e Cdk6) em resposta ao HANANO®. Além disso, ambas as superfícies bioativas promoveram o estímulo de diferenciação osteoblástica, através da ativação dos genes Runx2, Osterix e Alp. Embora ambas as superfícies promovessem a expressão dos genes Rankl, a expressão dos genes Opg era mais elevada na SLACTIVE®, e esta diferença se refletia na relação Rankl/Opg. Finalmente, o gene Caspase-1 foi significativamente modificado para cima em resposta ao HANANO®, sugerindo um envolvimento do complexo inflamassoma. Este estudo, no seu conjunto, fornece evidências suficientes para confirmar que a superfície revestida com nanohidroxiapatita fornece o microambiente necessário para impulsionar o desempenho dos osteoblastos em implantes dentários e prevê-se que estas fases de osteogênese ocorram durante os estágios iniciais da osseointegração.



ARTIGO NA ÍNTEGRA

## A INFLUÊNCIA DA SUPERFÍCIE DE HIDROXIAPATITA NANOESTRUTURADA NOS ESTÁGIOS INICIAIS DA OSSEOINTEGRAÇÃO: UM ESTUDO MULTIPARAMÉTRICO EM OSSOS DE BAIXA DENSIDADE EM ANIMAIS

INTERNATIONAL JOURNAL OF NANOMEDICINE

Suelen Cristina Sartoretto<sup>1,2</sup>, Jose de Albuquerque Calasans-Maia<sup>3</sup>, Rodrigo Figueiredo de Brito Resende<sup>4</sup>, Eduardo Câmara<sup>2</sup>, Bruna Ghiraldini<sup>5</sup>, Fabio José Barbosa Bezerra<sup>6</sup>, Jose Mauro Granjeiro<sup>1,8</sup>, Monica Diuana Calasans-Maia<sup>4</sup>;

<sup>1</sup> Oral Surgery Department, Universidade Veiga de Almeida, Rio de Janeiro, RJ, Brazil; Oral Surgery Department, Universidade Iguacu, Nova Iguacu, RJ, Brazil;

<sup>2</sup> Post-Graduation Program in Dentistry, Universidade Veiga de Almeida, Rio de Janeiro, RJ, Brazil;

<sup>3</sup> Orthodontics Department, Dentistry School, Universidade Federal Fluminense, Niteroi, RJ, Brazil;

<sup>4</sup> Oral Surgery Department, Universidade Federal Fluminense, Niteroi, RJ, Brazil;

<sup>5</sup> Dental research Division, Dentistry School, Universidade Paulista, São Paulo, SP, Brazil; <sup>6</sup> Laboratory of Bioassays and Cell Dynamics, IBB-UNESP, Botucatu, Brazil.

O implante dentário em pacientes parcial ou totalmente desdentados é um tratamento previsível com altas taxas de sucesso a longo prazo<sup>1</sup>. Entretanto, a osseointegração precoce ainda é considerada um desafio em áreas com osso mais trabeculado (osso tipo IV)<sup>2</sup>, juntamente com osso cortical mais fino e de menor densidade, o que geralmente é considerado menos adequado para suportar implantes dentários.

Nos últimos anos, novas tecnologias de superfície de implantes com micro a nanotopografia, novas composições químicas, novos protocolos de carga e novas técnicas cirúrgicas foram introduzidas para melhorar a osseointegração e reduzir o prazo de tratamento, permitindo uma carga funcional imediata ou precoce em pacientes com densidade óssea reduzida.<sup>3-5</sup>

Várias abordagens para melhorar as superfícies dos implantes dentários foram estudadas, incluindo técnicas mecânicas, químicas e físicas<sup>6</sup>. O fosfato de cálcio tem sido amplamente utilizado como substituto ósseo<sup>7, 8</sup>; revestimento de implantes dentários<sup>9</sup>; e carreador de proteínas<sup>10</sup>, fatores de


crescimento<sup>11</sup> e antimicrobianos<sup>12-14</sup> devido à sua semelhança com a fração mineral do tecido ósseo e à capacidade adequada de adesão celular. Entre os fosfatos de cálcio, a hidroxiapatita, em particular, tem sido favorecida devido à sua biocompatibilidade, segurança, previsibilidade, disponibilidade ilimitada, menor morbidade para o paciente e custo-benefício, oferecendo vantagens significativas e tornando-a uma boa escolha para revestimentos de superfícies de implantes dentários.<sup>15</sup>

O uso de hidroxiapatita nanoestruturada para recobrir superfícies de implantes de titânio eleva a resistência da ligação entre o titânio e o osso, aumenta a taxa de osseointegração e reduz a duração do período de tratamento, especialmente em pacientes cuja qualidade óssea é deficiente.<sup>9</sup>

Há um aumento contínuo nas pesquisas para o desenvolvimento de novas superfícies bioativas para reduzir o período de osseointegração em ossos de baixa densidade. Este estudo teve como objetivo comparar a resposta óssea da superfície revestida com HANANO® (S.I.N., São Paulo, Brasil) com as conhecidas superfícies hidrofílicas como SLACTIVE® (Straumann, Basileia, Suíça) e TiUnite® (Nobel Biocare, Gothenburg, Suécia) através da análise histomorfométrica do contato osso-implante (BIC) e ocupação da fração de área óssea (BAFO) em modelo de crista ilíaca de ovinos com baixa densidade óssea.



ARTIGO NA ÍNTEGRA



# CASOS CLÍNICOS

# EXTRAÇÃO ATRAUMÁTICA E IMPLANTE IMEDIATO EM REGIÃO POSTERIOR DE MAXILA COM USO DE BARREIRA DE POLIPROPILENO



## POR DR. BRENNO MARCONDES NEGRI E DR. PABLO ENRICO MONTEIRO MARTINS

**Dr. Brenno Marcondes Negri** - Embaixador S.I.N.; Mestrando em Implantodontia São Leopoldo Mandic - SP; Especialista em Implantodontia UNIP - SP; Especialista em Odontologia em Saúde Pública e da Família Unyleya - SP; Graduação FO-USP - SP; Especialista Nacional do Departamento de Pesquisa e Desenvolvimento de Produtos - S.I.N.

**Dr. Pablo Enrico Monteiro Martins** - Embaixador S.I.N.; Especialista em Implantodontia e Prótese Dentária; Mestrando/Doutorando em Implantodontia; Coordenador da Especialização em Implantodontia (IEO Bauru); Especialista Internacional do Departamento de Pesquisa e Desenvolvimento (R&D) - S.I.N. Membro da Equipe das turmas de Especializações em Implantodontia - ABO - Presidente Prudente e FGPós - São José do Rio Preto/SP - S.I.N. Embaixador.

## INTRODUÇÃO DO CASO

Paciente apresentou elemento 17 com extensa perda óssea de origem inflamatória, associada a achado tomográfico sugestivo de fratura radicular, comprometendo a previsibilidade da manutenção dentária. A condição clínica e radiográfica indicou a necessidade de intervenção cirúrgica com foco na preservação da arquitetura regional.

Diante desse cenário, foi adotada uma abordagem cirúrgica que permitisse a remoção do elemento dentário e a reabilitação imediata da área, buscando controle biológico, estabilidade inicial e preservação do volume ósseo remanescente.

## EXPLICAÇÃO DO TRATAMENTO

O planejamento cirúrgico foi direcionado ao tratamento do elemento 17, que apresentava dor à mastigação associada a extensa lesão óssea de origem inflamatória, com comprometimento do osso alveolar e achado tomográfico sugestivo de fratura radicular. Diante da inviabilidade de manutenção do dente, a conduta terapêutica teve como objetivo a remoção do foco infeccioso e a preservação máxima das estruturas anatômicas remanescentes.

A abordagem cirúrgica incluiu extração atraumática seguida da instalação imediata de implante dental, associada ao uso de barreira de polipropileno, visando proteção do alvéolo, controle biológico da área operada e manutenção do volume ósseo. Essa estratégia permitiu adequado controle do posicionamento tridimensional do implante, favorecendo a previsibilidade da osseointegração e da futura reabilitação protética.

## FICHA DO PACIENTE

**Paciente:** Gênero feminino, 57 anos.

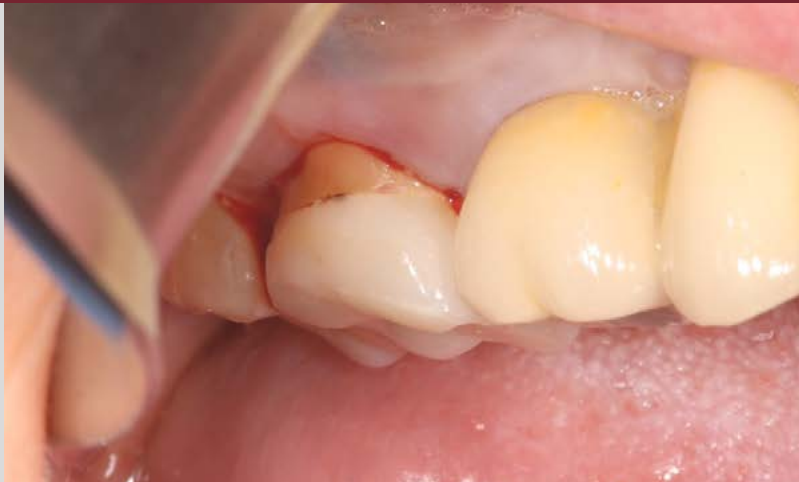**Queixa:** Dor à mastigação na região posterior superior direita.

**Anamnese:** Histórico de tratamento endodôntico prévio no elemento 17, com evolução para quadro doloroso à mastigação. Exames de imagem evidenciaram lesão osteolítica periapical associada a perda óssea e achado sugestivo de fratura radicular, indicando necessidade de intervenção cirúrgica.

**Planejamento:** Extração atraumática do elemento 17 seguida da instalação imediata de implante osseointegrável, associada ao uso de barreira de polipropileno, com foco na preservação das estruturas ósseas, controle do processo regenerativo e previsibilidade da reabilitação funcional.

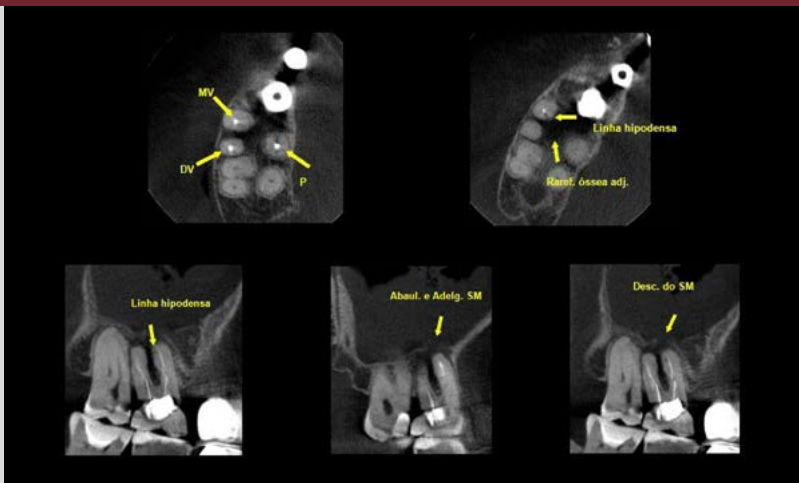
## ANTES

Aspecto clínico do elemento 17 evidenciando comprometimento coronário e gengival, compatível com quadro inflamatório local, associado à queixa de dor à mastigação e perda de previsibilidade para manutenção do dente.



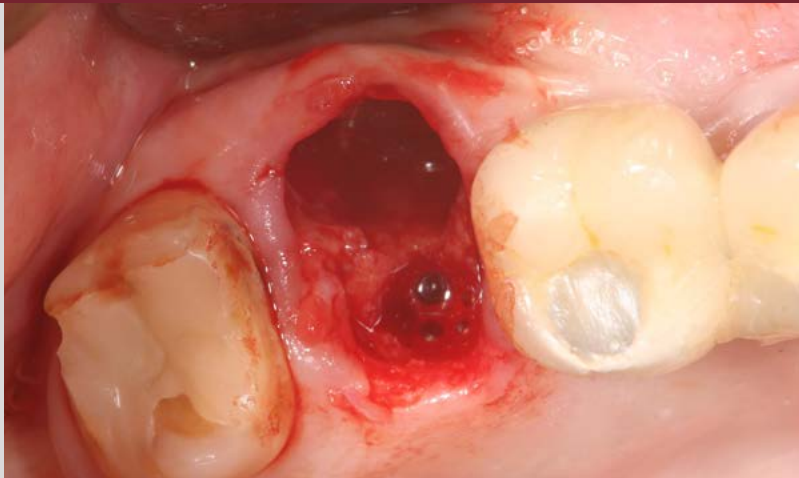
## RADIOGRAFIA/TOMOGRAFIA

As imagens tomográficas evidenciam extensa rarefação óssea periapical associada às raízes do elemento 17, com comprometimento do osso alveolar, abaulamento, adelgaçamento e descontinuidade do assoalho do seio maxilar, além de linha hipodensa sugestiva de fratura radicular, confirmando a indicação de exodontia e reabilitação implantar.



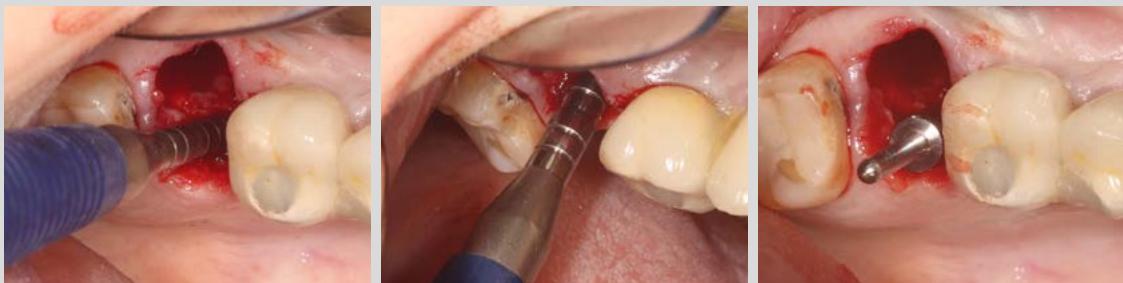## TRANSOPERATÓRIO

Realizada exodontia atraumática do elemento 17, seguida de curetagem criteriosa da lesão periapical, com evidência de perda óssea nos alvéolos vestibulares, confirmando o comprometimento do suporte ósseo e a necessidade de abordagem regenerativa associada.




## TRANSOPERATÓRIO

O preparo do leito implantário foi realizado sem utilização de fresas, empregando exclusivamente osteótomos de Summers, com o objetivo de preservar o osso remanescente e otimizar a estabilidade primária. O indicador de direção foi utilizado durante a sequência para verificação do posicionamento tridimensional adequado e correto eixo proteticamente orientado.



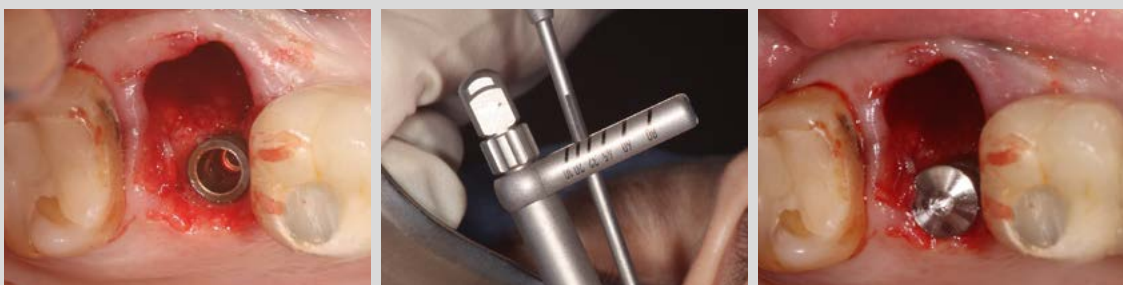## TRANSOPERATÓRIO

Foi selecionado o implante S.I.N. Epikut S Plus Ø3,8 × 11,5 mm, capturado e inserido no leito preparado, respeitando o posicionamento tridimensional previamente definido, com foco na obtenção de estabilidade primária adequada



## TRANSOPERATÓRIO

Apesar da baixa densidade óssea local, o implante apresentou estabilidade primária satisfatória, com torque final de aproximadamente 32 N·cm. Em seguida, foi realizada a instalação de cicatrizador, com o objetivo de auxiliar na organização do arcabouço tecidual e permitir a adequada adaptação da barreira de polipropileno sobre a área operada.



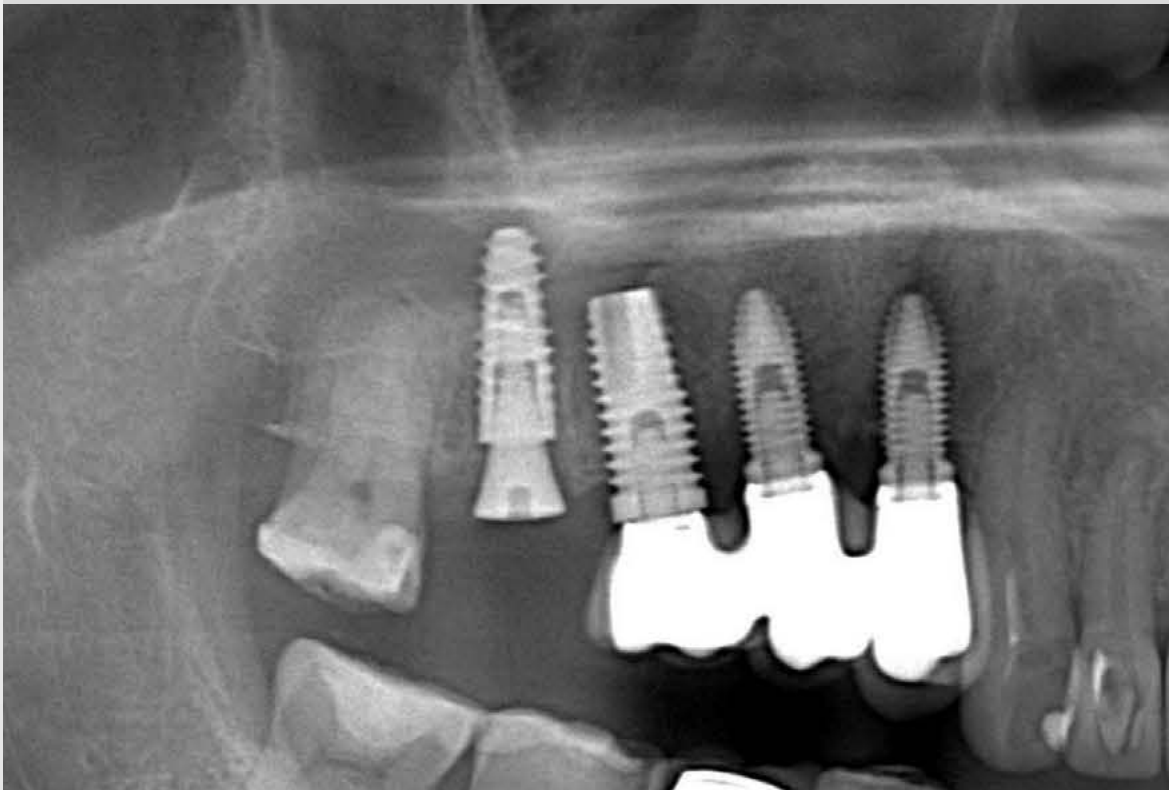
## TRANSOPERATÓRIO

A barreira de polipropileno foi posicionada sobre o defeito ósseo, promovendo proteção do alvéolo e estabilização do coágulo, seguida de sutura para contenção tecidual e manutenção do arcabouço necessário ao processo regenerativo.



## RADIOGRAFIA FINAL

Aspecto radiográfico imediato evidenciando o implante bem posicionado, finalizado com cicatrizador, e com preservação do alvéolo remanescente, confirmando a adequada execução da técnica e a previsibilidade da abordagem cirúrgica adotada.



# IMPLANTE IMEDIATO EM ÁREA ESTÉTICA (11 E 21), CONJUGADO COM COROAS SOBRE DENTES EM 12 E 22.



## POR DR FÁBIO AZEVEDO, DR. BRENNO NEGRI E FERNANDO AZEVEDO

**Dr. Fábio Azevedo** - Especialista Implantodontia SENAC SP; Mestre em Periodontia UNG; Doutorando em Cirurgia e Periodontia UFF; Coordenador Especialização Implantodontia ADOB RP / Odontologia UPA Taubaté; Membro conselho científico S.I.N./Embaixador S.I.N.; Especialista Departamento de P&D S.I.N. LATAM.

**Dr. Brenno Negri** - Mestrando em Implantodontia São Leopoldo Mandic - SP; Especialista em Implantodontia UNIP - SP; Especialista em Odontologia em Saúde Pública e da Família Unyleya - SP; Graduação FO-USP - SP; Especialista Nacional do Departamento de Pesquisa e Desenvolvimento de Produtos - S.I.N.; Embassador S.I.N.

**Fernando Azevedo** - Graduando em Odontologia pela Universidade de Guarulhos - UNG. Curso Técnico em Mecânica de Usinagem pelo SENAI - SP. Analista de Pesquisa e Desenvolvimento S.I.N.

## INTRODUÇÃO DO CASO

Paciente sem histórico de doenças regressas, sem patologias de base.  
Realizou tratamento em área estética de 12 a 22, há mais de 15 anos, insatisfeita com estética.

## EXPLICAÇÃO DO TRATAMENTO

Elemento 12 e 22 com mobilidade grau 1, e inserção óssea regular.  
Elemeto 11 com mobilidade grau III e perda óssea acentuada, principalmente da cortical vestibular.  
Elemento 21 pântico.

## FICHA DO PACIENTE

**Paciente:** Sexo Feminino , 37 anos

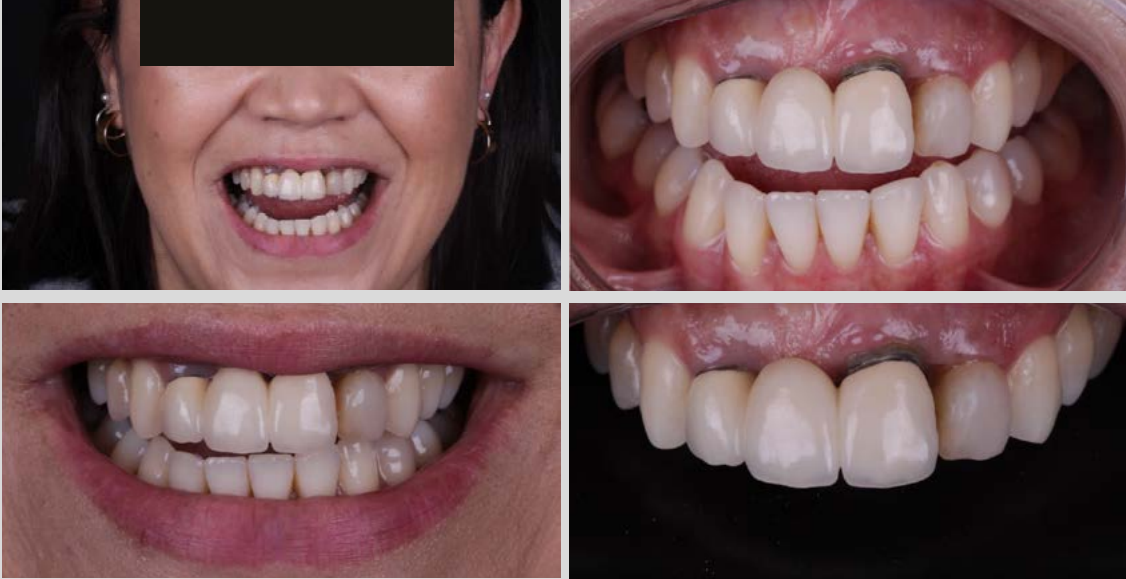**Queixa:** Insatisfação estética, dor leve e falta de segurança em sorrir e mastigar, relata que tem “balanço” na prótese fixa..

**Anamnese:** Bom histórico, Nada digno de nota.

**Planejamento:** Exodontia elemento 11 e implante imediato, juntamente com implante em 21, associado a regeneração óssea, e estética imediata. Elementos 12 e 22 individualização com repreparo e novos provisórios.

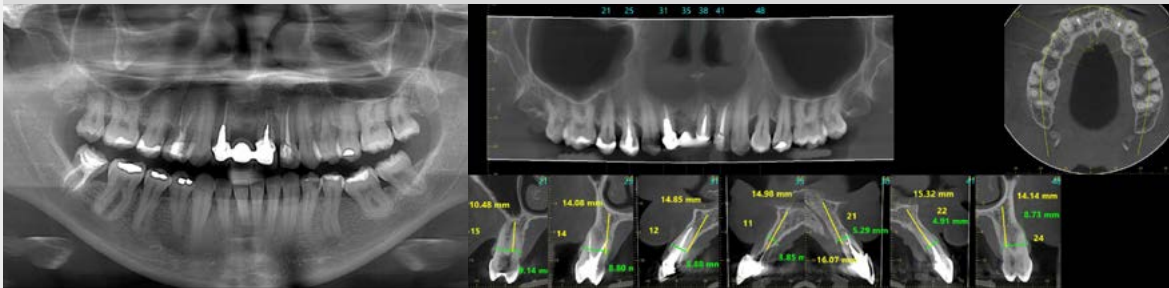
## ANTES

As imagens evidenciam, uma recessão gengival na região anterior, expondo colo dos elementos 12 e 21, associada a perda de volume dos tecidos, gerando insatisfação estética. Elemento 22 escurecido. Dentes desgastados e com perda de brilho pela ação do tempo.



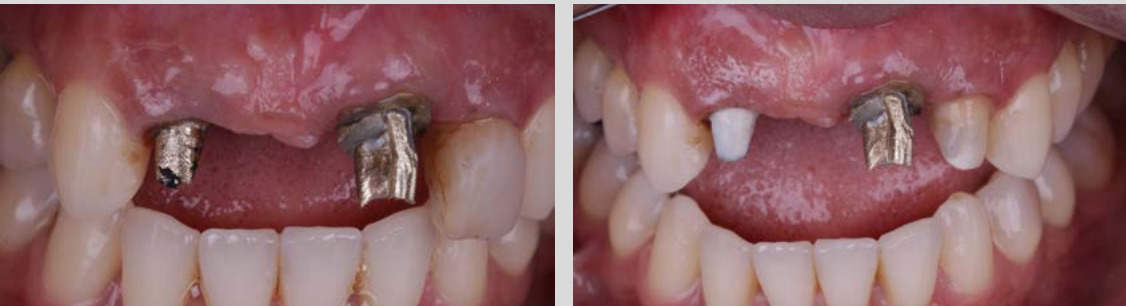## RADIOGRAFIA/TOMOGRAFIA

Radiografia e Cortes tomográficos na região anterior, demonstrando o elemento 21 com perda óssea acentuada, assim como a região 11, com certa atrofia vestibulo palatina.



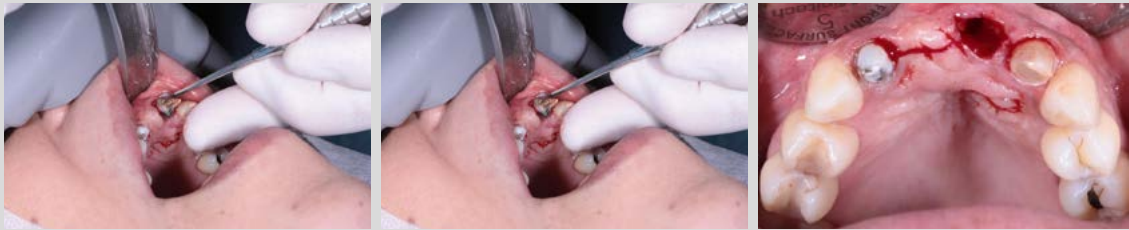## PASSO A PASSO DO PROCEDIMENTO

Remoção das próteses, e aspecto inicial do caso, a esquerda. A direita após preparo do 12 e 22, com núcleo estético no 12.



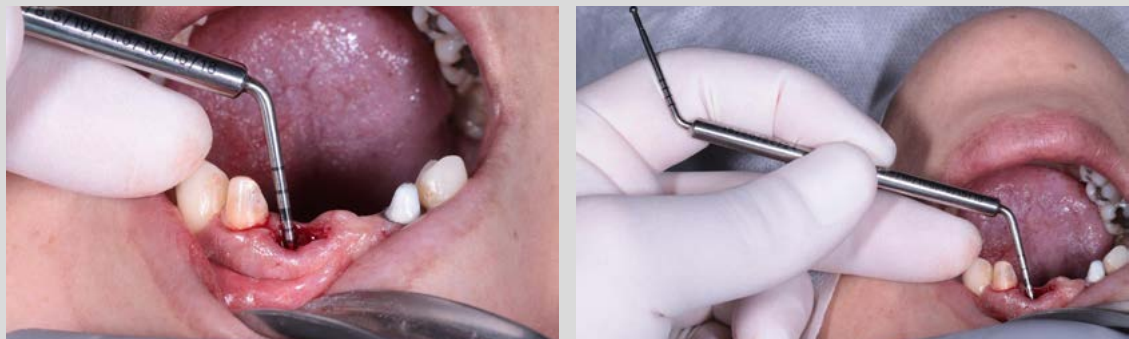
## PASSO A PASSO DO PROCEDIMENTO

Vista oclusal do caso, em 11 perda de volume e em 21 leve processo infeccioso – inflamatório. Na última foto abaixo, exodontia atraumática, e incisão crestal em 12 a 22.



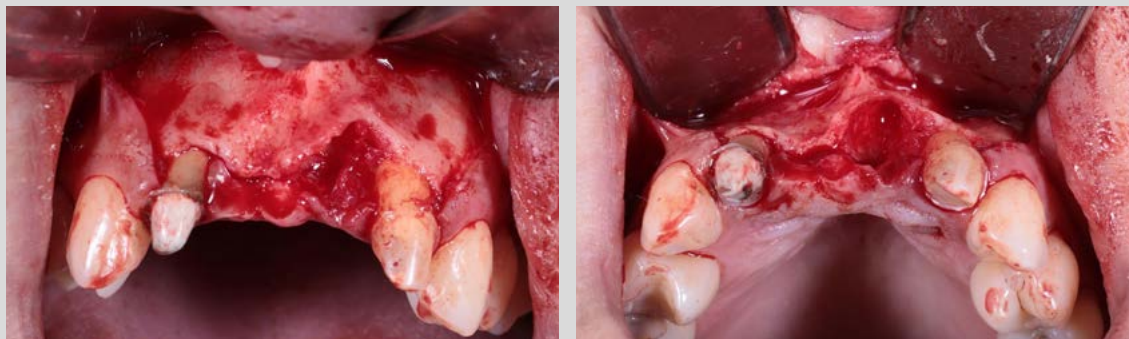
## TRANSOPERATÓRIO

Descontaminação do alvéolo com curetagem e clorexidina. Sondagem para verificar integridade do alvéolo, e profundidade do mesmo. Nota-se a sonda tem duas hastes, uma para implantes regulares e para implantes longos.



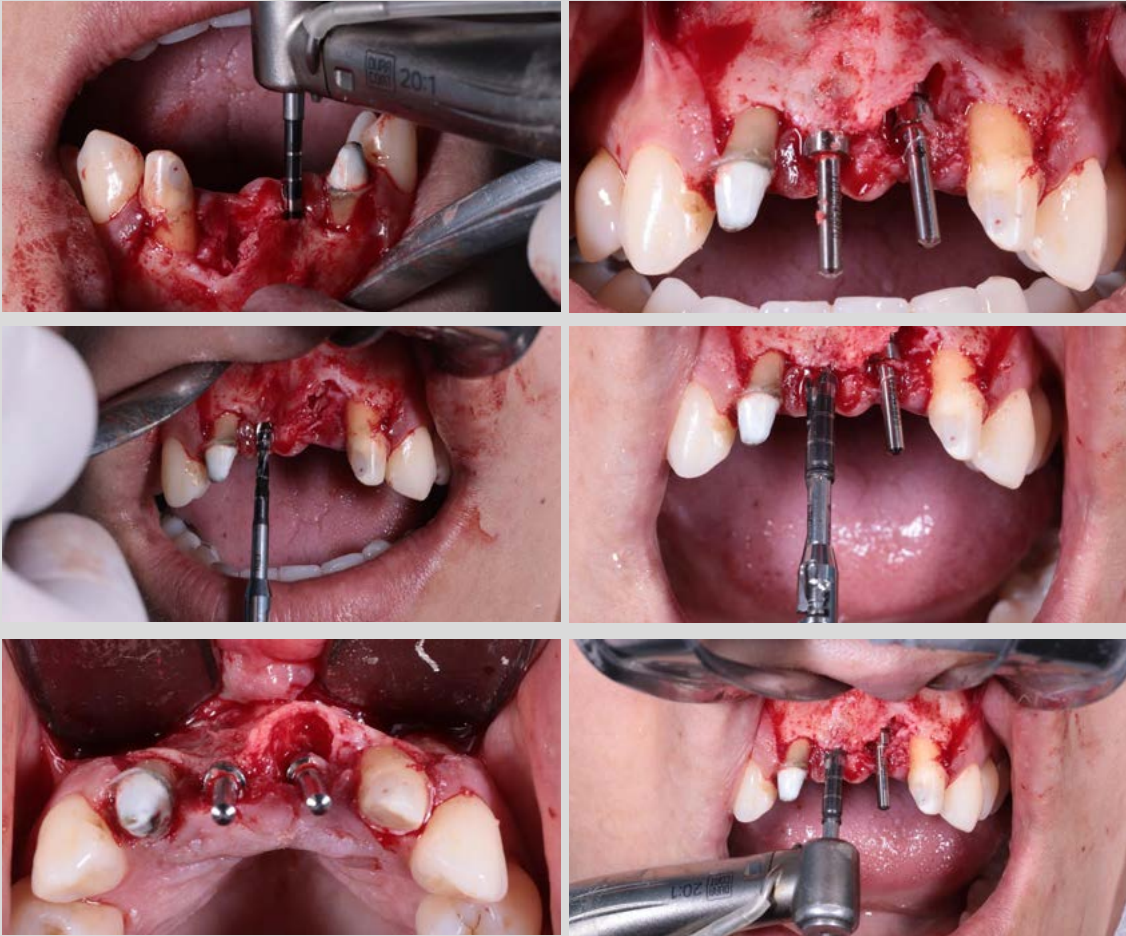
## TRANSOPERATÓRIO

Retalho total, rebatido com incisão relaxante em fundo de sulco, preservando papila distal dos elementos 12 e 22, estendendo-se até espinha nasal e soalho de cavidade nasal, com intuito de ganhar tecido para o fechamento e sutura final. Perda em altura dos elementos 12 e 22 em maior volume no alvéolo do 21. Espessura no elemento 11 reduzida.




## TRANSOPERATÓRIO

Sequência de fresagem seguindo o indicado pelo fabricante. Sendo Lança, helicoidal 2.0, Fresa cônica Soft 3.5 e finalizando com fresa cônica Soft 3.8. Na sequência foi utilizado o novo extensor de fresa e também os indicadores de direção para segurança na distribuição e posicionamento tridimensional dos implantes.



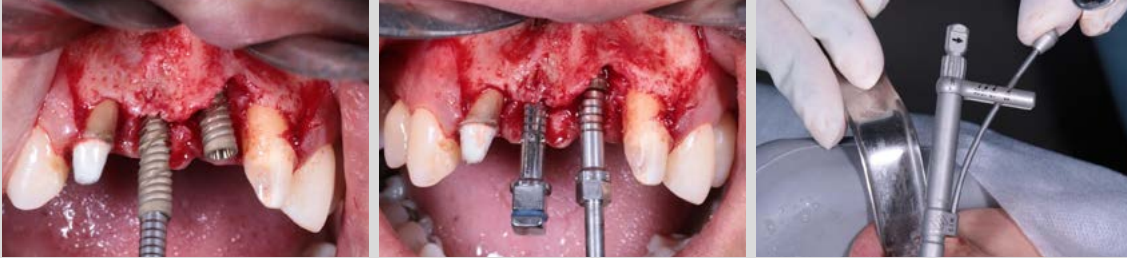## IMPLANTE UTILIZADO

Implante no blister, à esquerda, implante capturado em chave de instalação à direita. Implante ILM 3815N. Evidenciando mudança na geometria, reduzindo o passo de rosca, e profundidade dos filetes.



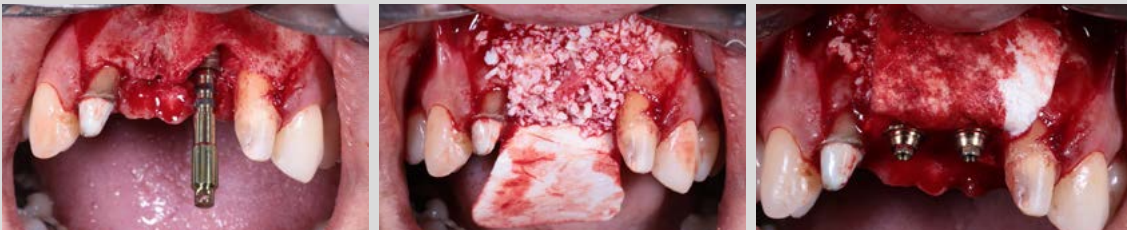## TRANSOPERATÓRIO

Instalação dos implantes, ao centro chaves de instalação evidenciando posição final e paralelismo, com torque final obtido na última foto.



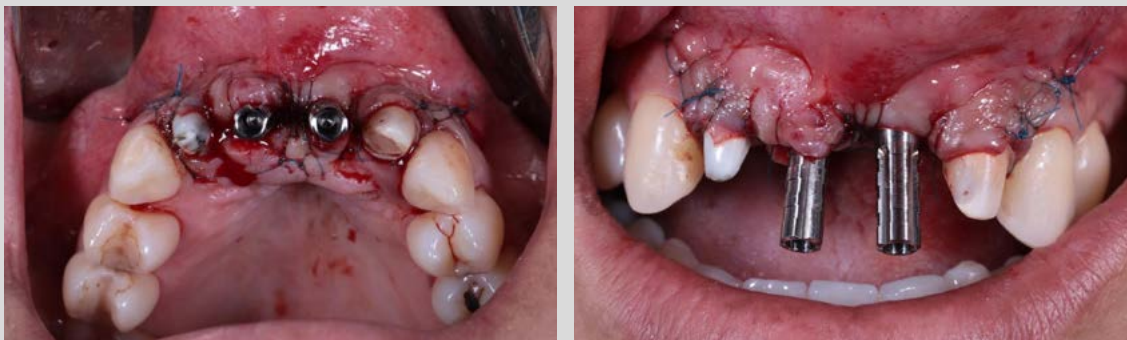## TRANSOPERATÓRIO

Medidor de transmucoso, para seleção do componente mais adequado, regeneração óssea com enxerto xenôgeno bovino associada com PRF, para ganho em espessura e altura e membrana de colágeno bovina, sendo estabilizada pelo tecido palatino e crestalmente pelos mini abutments, em posição final recobrimdo todo o defeito.



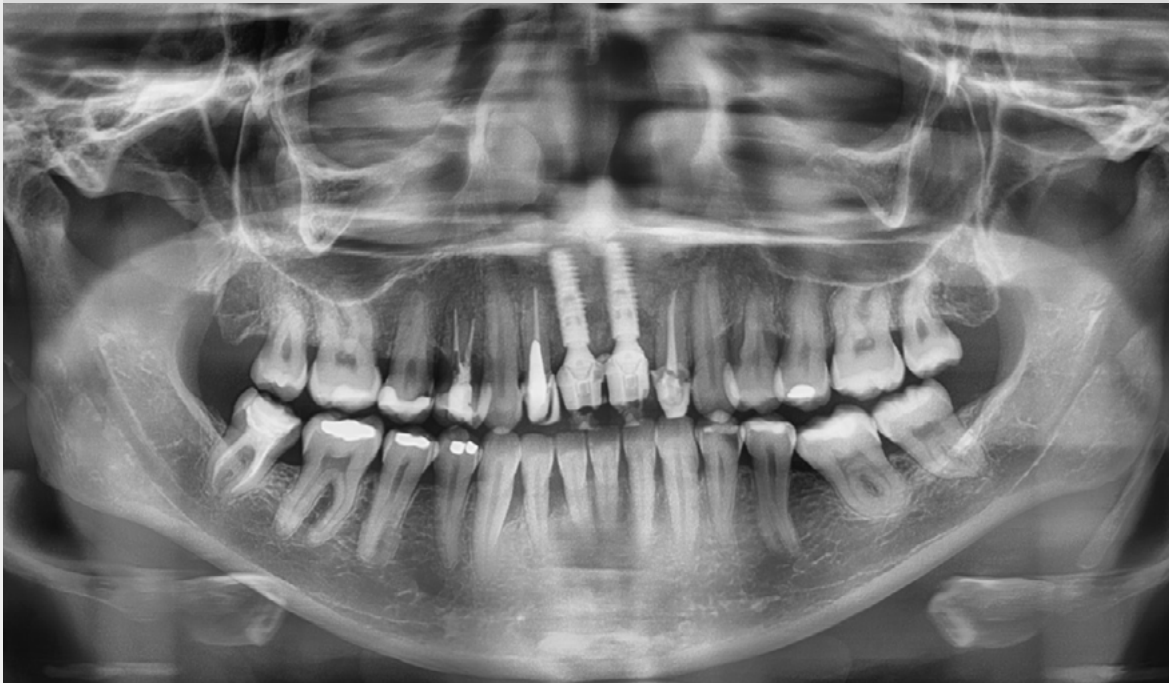## PROVISIONALIZAÇÃO

Sutura realizada e cilindros de titânio provisórios em posição. Não foi feita remoção do excesso de tecido primariamente, contando com remodelação tecidual p.o, será realizada em 60 dias se necessário.



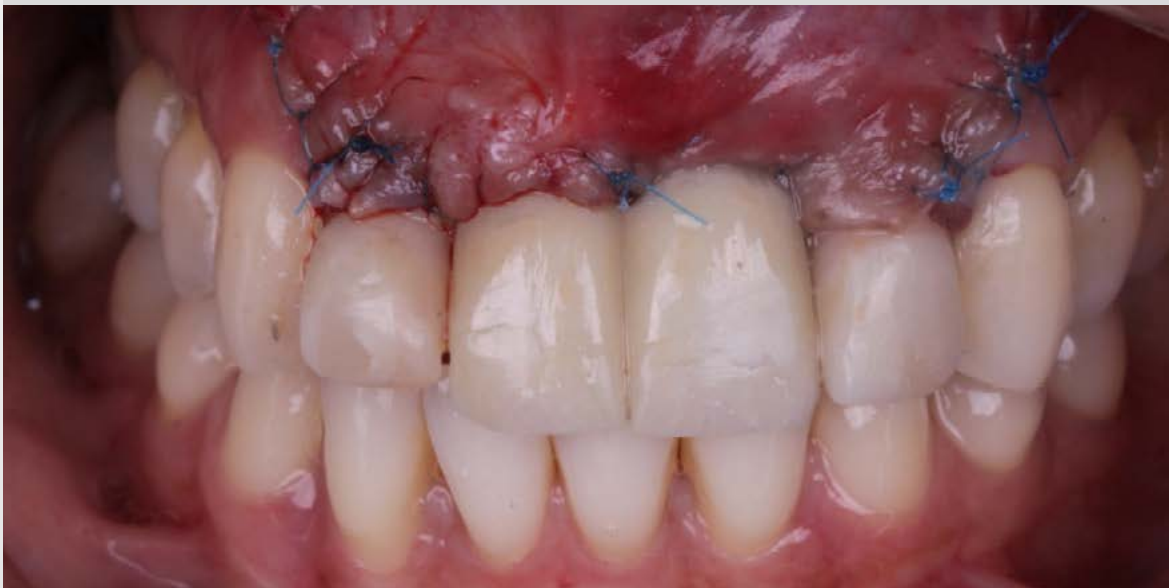## RADIOGRAFIA FINAL

Rx P.O. 14 dias.



## RESULTADO FINAL

Prótese capturada imediatamente após a cirurgia. Aspecto imediato final do caso.



# REABILITAÇÃO FULL ARCH SUPERIOR COM AUXÍLIO DO IMPLANTE EPIKUT S



## POR PABLO ENRICO MONTEIRO MARTINS

Ambassador S.I.N.; Especialista em Implantodontia e Prótese Dentária; Mestrando/Doutorando em Implantodontia; Coordenador da Especialização em Implantodontia (IEO Bauru); Especialista Internacional do Departamento de Pesquisa e Desenvolvimento (R&D) – S.I.N. Membro da Equipe das turmas de Especializações em Implantodontia – ABO – Presidente Prudente e FGPós – São José do Rio Preto/SP – Ambassador S.I.N.

## INTRODUÇÃO DO CASO

Paciente E. F. V., sexo feminino, 68 anos, procurou atendimento relatando desconforto funcional, comprometimento estético e impacto negativo na qualidade de vida. Ao exame clínico e radiográfico, observou-se doença periodontal em estágio avançado, com mobilidade dentária acentuada nos dentes superiores associada a perda óssea vertical significativa, comprometendo o prognóstico de manutenção dos elementos dentários remanescentes.

Diante desse cenário, e após encaminhamento por outros profissionais, indicou-se a exodontia dos dentes superiores remanescentes e o planejamento de uma reabilitação Full Arch superior implantossuportada. A abordagem cirúrgico-protética contou com o auxílio de implantes Epikut S, visando adequada ancoragem, correção e distribuição biomecânica das cargas, com o objetivo de restabelecer função, estética e previsibilidade ao tratamento.

## EXPLICAÇÃO DO TRATAMENTO

O planejamento cirúrgico-protético foi direcionado à reabilitação total da maxila por meio de prótese fixa tipo Full Arch, considerando as limitações anatômicas e a necessidade de um posicionamento proteticamente favorável dos implantes. A estratégia adotada priorizou estabilidade primária e adequada distribuição biomecânica das cargas.

A instalação dos implantes foi realizada com auxílio do sistema Epikut S, permitindo melhor ancoragem óssea e otimização de instalação, especialmente em áreas com comprometimento ósseo. Essa abordagem possibilitou uma base implantossuportada previsível para a reabilitação protética fixa, com foco em função, estética e longevidade do tratamento.

## FICHA DO PACIENTE

**Paciente:** Gênero feminino, 68 anos.

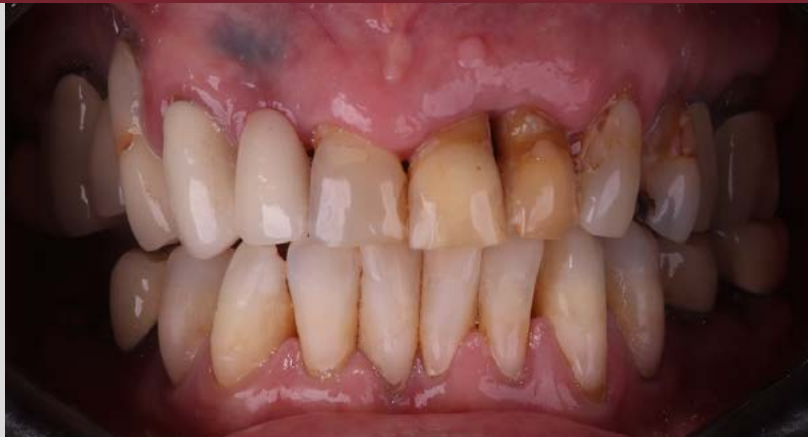**Queixa:** Dificuldade mastigatória e insatisfação estética associadas à mobilidade dentária superior.

**Anamnese:** Queixa funcional e estética decorrente de comprometimento periodontal dos dentes superiores. Paciente com boa saúde geral sem histórico de alergias.

**Planejamento:** Reabilitação total da maxila com prótese fixa tipo Full Arch implantossuportada, utilizando implantes zigomáticos associados aos implantes Epikut S.

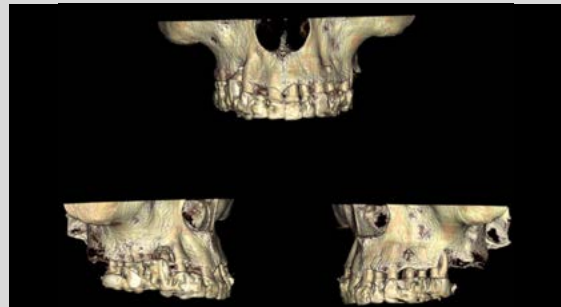
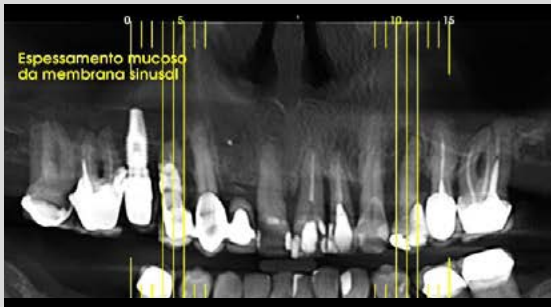
## ANTES

O exame clínico inicial evidenciou comprometimento periodontal avançado dos dentes superiores, com presença de inflamação gengival, alteração de contorno dos tecidos moles e condição dentária incompatível com manutenção a longo prazo. O quadro clínico estava associado a prejuízo estético e funcional, motivando a indicação de reabilitação implantossuportada da maxila



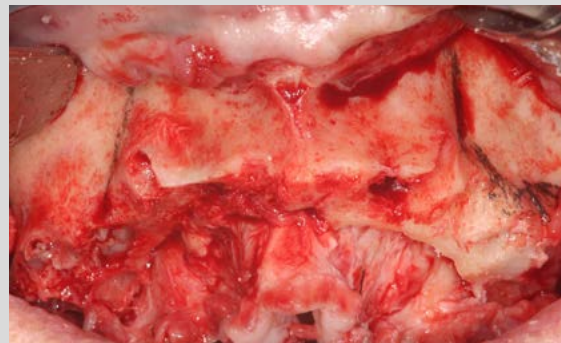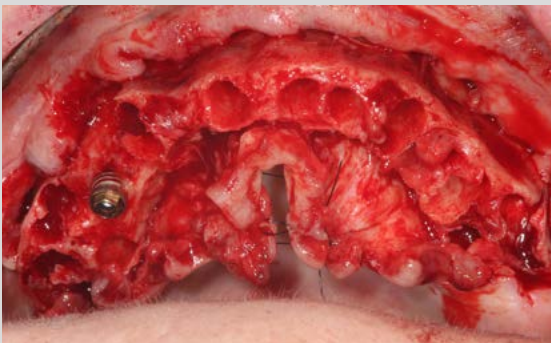
## RADIOGRAFIA/TOMOGRAFIA

A avaliação radiográfica e tomográfica evidenciou reabsorção óssea maxilar avançada, com comprometimento do volume ósseo alveolar e limitação para a instalação de implantes convencionais na região posterior. As reconstruções tridimensionais confirmaram a viabilidade anatômica para a utilização de implantes zigomáticos, bem como a necessidade de estratégias auxiliares para planejamento e otimização do posicionamento protético dos implantes. Esses achados fundamentaram o planejamento de uma reabilitação Full Arch superior, associando implantes zigomáticos a implantes Epikut S, com foco em estabilidade, distribuição biomecânica das cargas e previsibilidade protética.



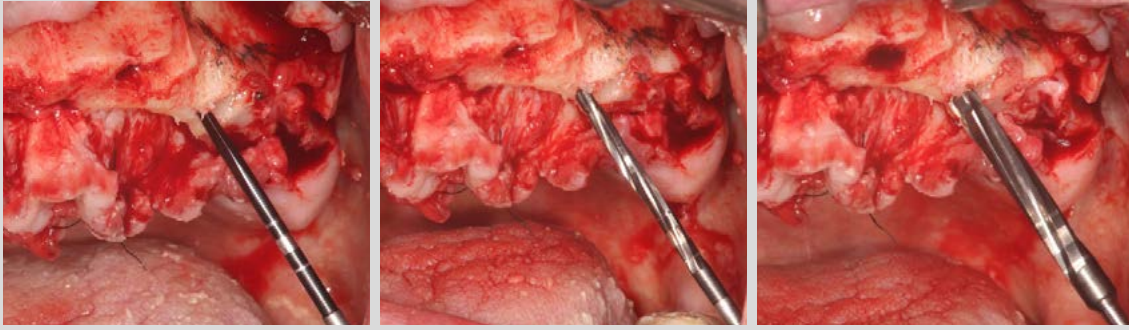
## PASSO A PASSO DO PROCEDIMENTO

Após anestesia local, foram realizadas as exodontias dos dentes superiores remanescentes, preparando o leito cirúrgico para as etapas subsequentes do procedimento reabilitador. Na sequência, procedeu-se à osteotomia para regularização do rebordo alveolar, com o objetivo de melhorar o espaço protético e favorecer o correto posicionamento dos implantes. Durante essa etapa, foi realizada a explantação de um implante previamente instalado, o qual não apresentava posicionamento protético adequado ao planejamento da reabilitação Full Arch planejada.



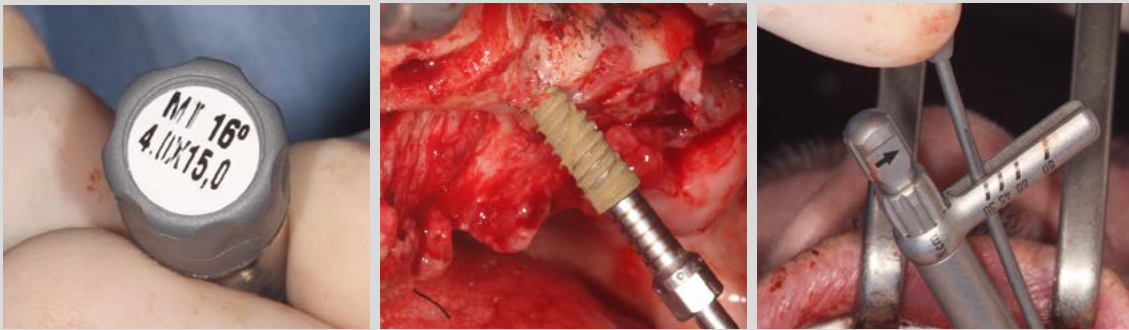
## TRANSOPERATÓRIO

O preparo do leito ósseo para o primeiro implante foi realizado de forma sequencial, utilizando fresa lança Ø2,0, seguida pelas fresas Ø2,85 e Ø3,0. Devido à baixa densidade óssea, optou-se por subpreparo do leito, interrompendo a fresagem na terceira fresa, com o objetivo de favorecer a estabilidade primária para a instalação de um implante EpikutS Long - MT 16° com 15 mm de comprimento.



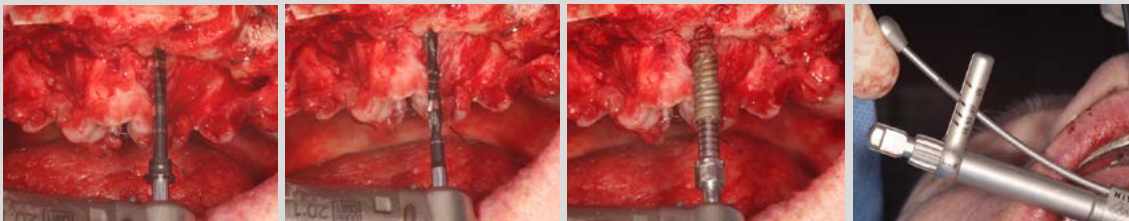
## TRANSOPERATÓRIO

Devido à baixa densidade óssea, mesmo com a realização de subpreparo do leito (fresagem final em Ø3,0) e a instalação de um implante de Ø4,0, o torque de inserção obtido foi relativamente baixo, atingindo 30 N.cm. Esse achado transoperatório reforça a influência da qualidade óssea na estabilidade primária, apesar da adequação do preparo e da escolha do implante, sendo considerado no planejamento das etapas subsequentes da reabilitação.



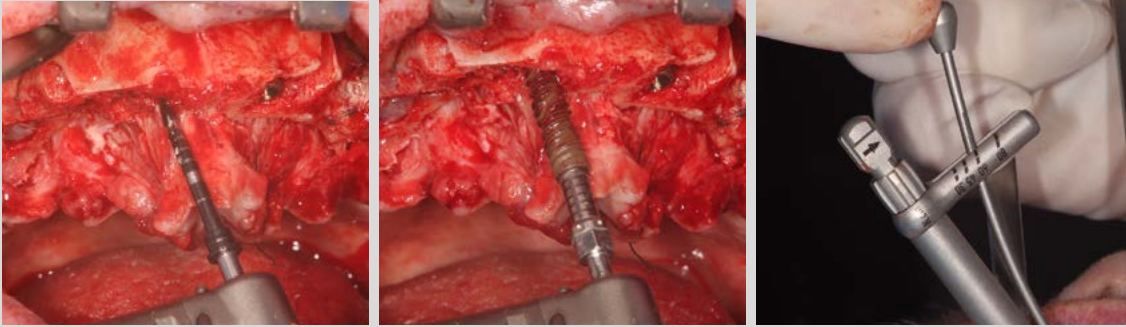
## TRANSOPERATÓRIO

O segundo implante foi instalado na região do dente 22, mantendo-se a estratégia de subpreparo do leito ósseo, definida a partir do comportamento do osso observado durante a instalação do implante inicial. Mesmo em um cenário de baixa densidade óssea, a adaptação do protocolo de fresagem permitiu alcançar um torque final de inserção de 60 N.cm, conforme planejado, favorecendo adequada estabilidade primária para a sequência da reabilitação.



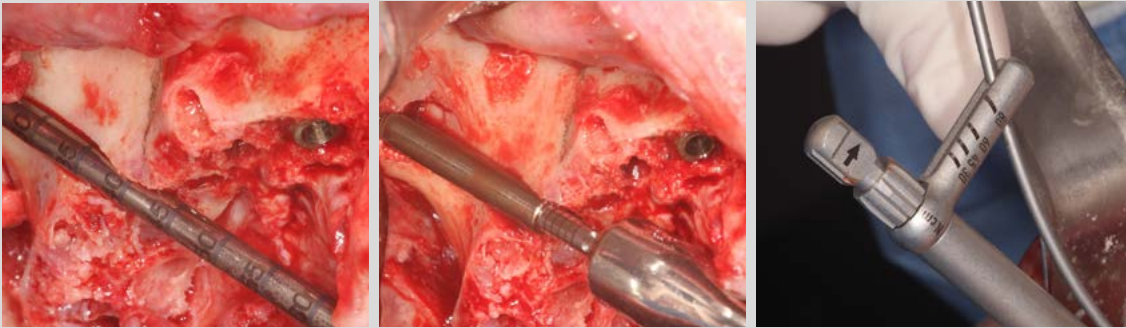
## TRANSOPERATÓRIO

O terceiro implante foi instalado na região do dente 12, mantendo-se a estratégia de subpreparo do leito ósseo, previamente definida. Essa abordagem permitiu alcançar um torque final de inserção de 60 N.cm, mesmo em osso de baixa densidade, garantindo adequada estabilidade primária para a continuidade da reabilitação.



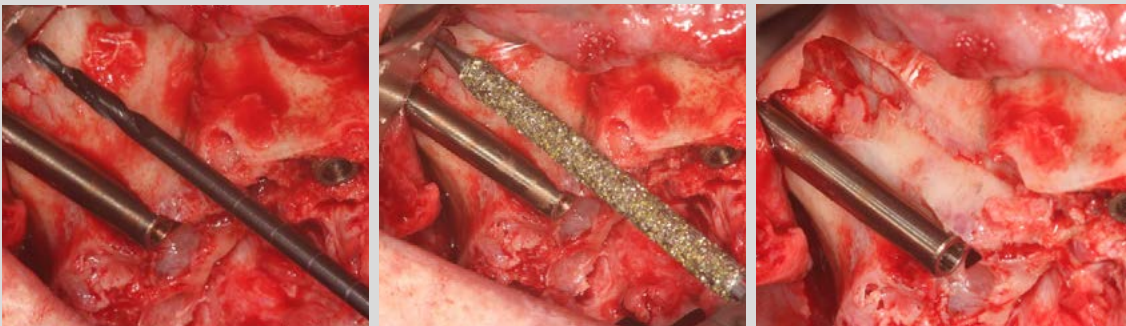
## TRANSOPERATÓRIO

O primeiro implante zigomático foi instalado na região do dente 15, após preparo adequado do leito ósseo, alcançando torque de inserção superior a 80 N.cm. A estabilidade obtida confirmou a ancoragem eficiente no osso zigomático, proporcionando suporte posterior adequado e previsibilidade biomecânica para a sequência da reabilitação Full Arch.



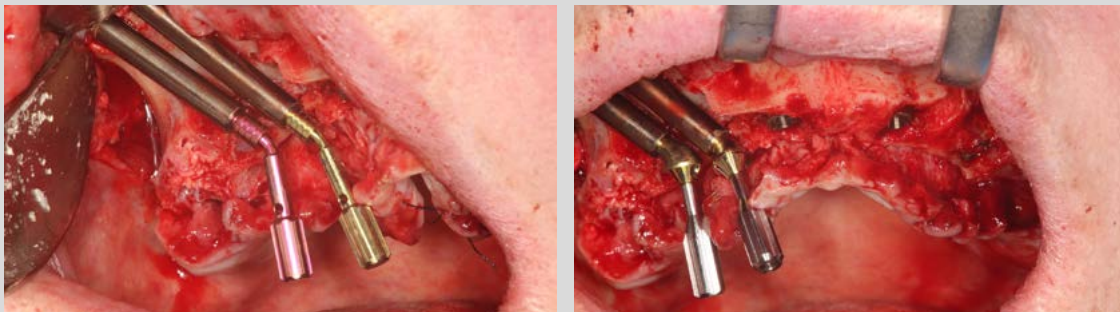
## TRANSOPERATÓRIO

Diante da disponibilidade de espaço ósseo adequado e da necessidade de ampliar o suporte posterior da reabilitação, optou-se pela instalação de um segundo implante zigomático. O preparo do leito foi realizado de forma paralela ao primeiro implante, respeitando o planejamento cirúrgico-protético, com definição da emergência protética na região do dente 13, visando melhor distribuição biomecânica das cargas e posicionamento protético favorável.



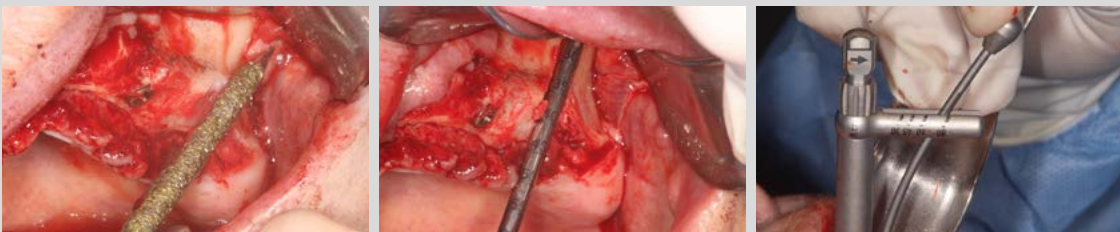
## TRANSOPERATÓRIO

Após a instalação do segundo implante zigomático, foram utilizados os indicadores de direção para definição da angulação do mini pilar, que permitem a leitura precisa do eixo de emergência protética, auxiliando na escolha do componente mais adequado. O indicador de direção de 45° (cor rosa) e o indicador de 30° (cor amarela) foram utilizados conforme a imagem. Observa-se a correspondência exata entre a leitura obtida com os indicadores e os mini pilares selecionados após a instalação dos componentes protéticos, confirmando a previsibilidade do sistema. Esse recurso contribui significativamente para a correção do eixo protético, melhora do posicionamento da emergência da prótese e otimização dos resultados biomecânicos, além de facilitar a tomada de decisão clínica durante procedimentos envolvendo implantes zigomáticos.



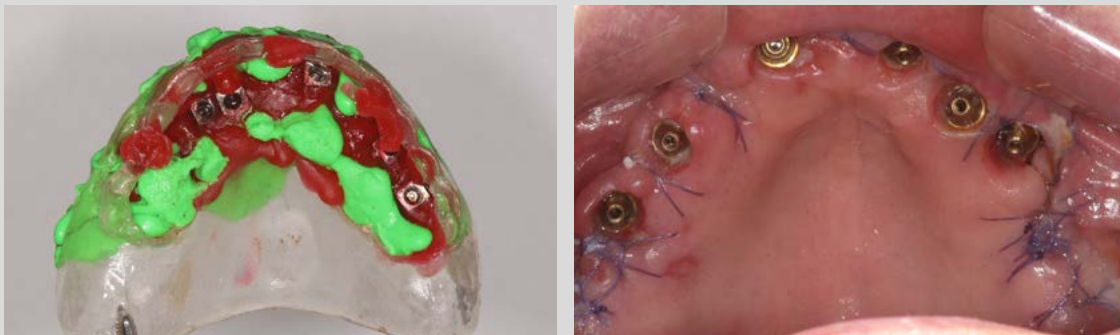## TRANSOPERATÓRIO

A etapa cirúrgica final consistiu na instalação de um implante zigomático, com emergência protética na região do dente 26. O posicionamento adotado permitiu ampliar o suporte posterior da reabilitação, favorecendo uma distribuição biomecânica mais equilibrada das cargas mastigatórias ao longo do arco protético.



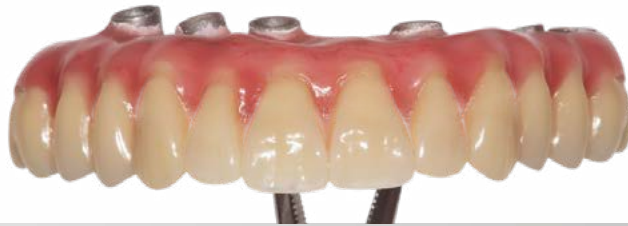## FASE PROTÉTICA

Foi realizada a moldagem de transferência utilizando guia multifuncional, destinada à confecção da barra metálica e à acrilização da prótese protocolo (Foto 01). A segunda imagem ilustra a condição clínica após 72 horas de pós-operatório, evidenciando adequado aspecto dos tecidos moles após a remoção das tampas de proteção dos mini pilares, sem sinais de intercorrências, confirmando a estabilidade do procedimento cirúrgico e a previsibilidade da etapa protética subsequente.



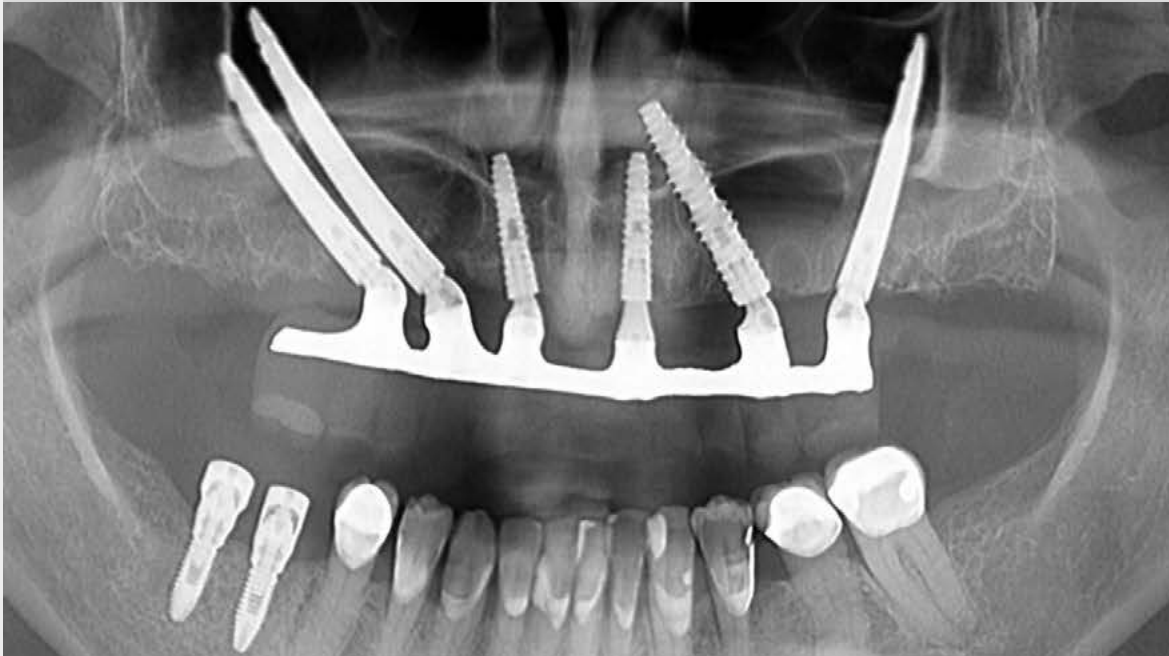## FASE PROTÉTICA

Aspecto da prótese protocolo superior antes da instalação clínica, evidenciando o correto contorno gengival, a harmonia estética do conjunto.



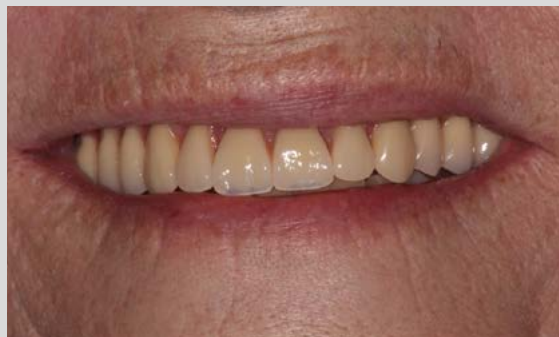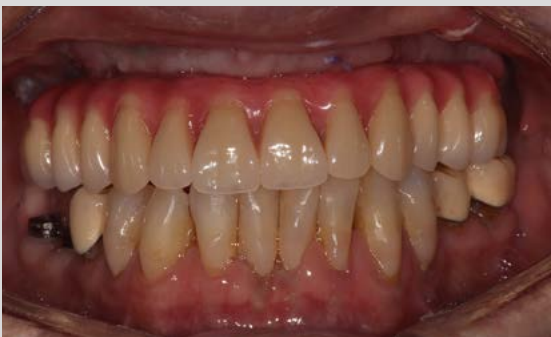## RADIOGRAFIA FINAL

A radiografia panorâmica final, realizada imediatamente após a instalação da prótese protocolo, evidencia adequada adaptação dos componentes protéticos à infraestrutura, bem como posicionamento correto e estável dos implantes. Observa-se distribuição favorável dos implantes ao longo da maxila, proporcionando equilíbrio biomecânico e redução significativa do cantilever protético. A associação de diferentes estratégias cirúrgicas, com a utilização de implantes convencionais, implantes longos e implantes zigomáticos, permitiu a resolução de um caso de maior complexidade, respeitando as limitações anatômicas e garantindo previsibilidade funcional e protética ao tratamento proposto.



## RESULTADO FINAL

A prótese protocolo superior foi instalada após 72 horas, apresentando adequada adaptação protética, estabilidade e correta relação oclusal. O aspecto intraoral evidencia harmonia estética, posicionamento favorável das emergências protéticas e integração funcional do conjunto implantossuportado. A imagem extraoral demonstra resultado estético satisfatório, com restabelecimento do sorriso e naturalidade do contorno labial, refletindo a previsibilidade do planejamento cirúrgico-protético adotado.



# INSTALAÇÃO IMEDIATA DO IMPLANTE EPIKUT S EM REGIÃO DE CANINO INFERIOR COM COMPROMETIMENTO PERIODONTAL: RELATO DE CASO



## POR DR. ROOSEVELT LEANDRO LOPES MACEDO E DR. PABLO ENRICO MONTEIRO MARTINS

**Dr. Roosevelt Leandro Lopes Macedo** - Embaixador S.I.N.; Especialista e Mestre em Implantodontia; Especialista em C.T.B.M.F. e Ortodontia; Coordenador e professor do curso de especialização em Implantodontia no Instituto IMAX - Sinop MT; Professor convidado do curso de cirurgia avançada em Implantodontia no MARC INSTITUT - MIAMI FL - USA; Professor convidado no curso internacional de Implantes Zigomáticos na FG POS - São José do Rio Preto SP.

**Dr. Pablo Enrico Monteiro Martins** - Embaixador S.I.N.; Especialista em Implantodontia e Prótese Dentária/Mes-trando/Doutorando em Implantodontia; Coordenador da Especialização em Implantodontia (IEO Bauru); Especialista Internacional do Departamento de Pesquisa e Desenvolvimento (R&D) - S.I.N. Membro da Equipe das turmas de Especializações em Implantodontia - ABO - Presidente Prudente e FG; Pós - São José do Rio Preto/SP.

## INTRODUÇÃO DO CASO

Paciente V. R. S. M., sexo feminino, 70 anos, foi encaminhada para avaliação de viabilidade cirúrgica da indicação de exodontia do elemento 33, previamente estabelecida por outro profissional, em decorrência de comprometimento periodontal na região do canino inferior.

O exame tomográfico evidenciou alterações periodontais associadas ao elemento 33, corroborando a indicação inicial de exodontia. Diante desse cenário, foi proposto tratamento cirúrgico envolvendo a remoção do remanescente radicular e concomitante reabilitação com implante dentário, conforme planejamento individualizado do caso.

## EXPLICAÇÃO DO TRATAMENTO

O planejamento cirúrgico foi direcionado à exodontia do elemento 33 e à instalação imediata de um implante unitário, considerando o histórico de comprometimento periodontal e as condições anatômicas locais. A estratégia adotada priorizou a preservação dos tecidos remanescentes, a obtenção de estabilidade primária e o posicionamento proteticamente favorável do implante, visando uma reabilitação previsível da região anterior mandibular.

A instalação do implante foi realizada com o auxílio do sistema Epikut S, explorando sua macrogeometria voltada à ancoragem em osso residual, especialmente indicada em situações de sítios pós-exodontia com comprometimento periodontal prévio. Essa abordagem permitiu a execução do tratamento em uma única etapa cirúrgica, com foco na previsibilidade protética, na redução do número de intervenções e na otimização do prognóstico funcional do caso.

## FICHA DO PACIENTE

**Paciente:** Sexo feminino, 70 anos.

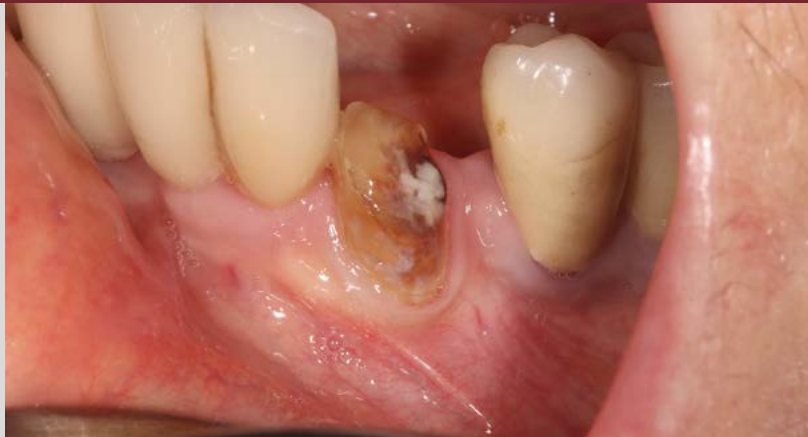**Queixa:** Desconforto local associado ao elemento 33.

**Anamnese:** Histórico de comprometimento periodontal envolvendo o canino inferior esquerdo. Boa condição de saúde sistêmica, sem comorbidades ou alergias medicamentosas/alimentares.

**Planejamento:** Exodontia do elemento 33 e instalação imediata de implante Epikut S.

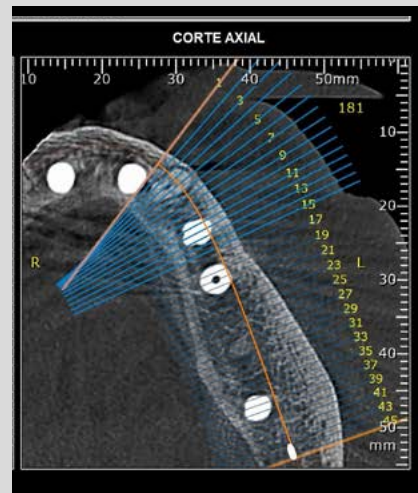
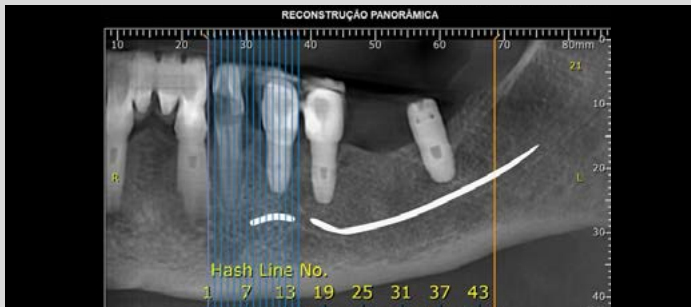## ANTES

A avaliação clínica evidenciou fratura coronária do elemento 33, com comprometimento significativo do remanescente dental. A perda estrutural observada inviabilizava a manutenção do dente, reforçando a indicação de exodontia e direcionando o tratamento para reabilitação implantossuportada.



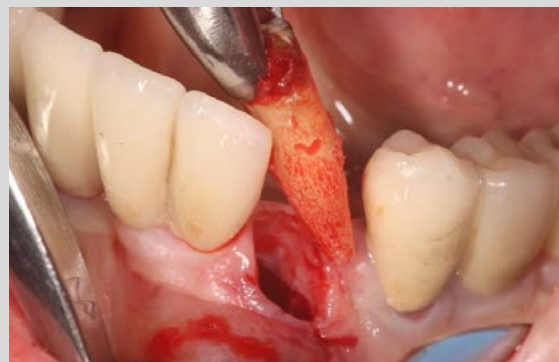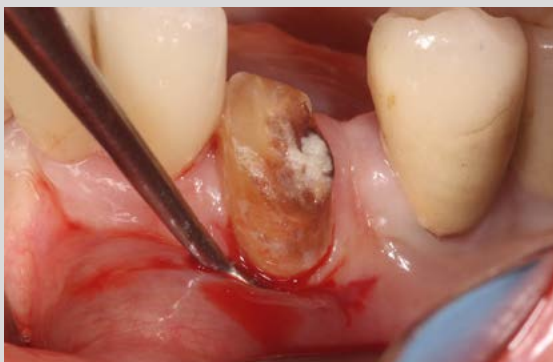## RADIOGRAFIA/TOMOGRAFIA

A avaliação radiográfica e tomográfica evidenciou comprometimento periodontal do elemento 33, com perda óssea vertical associada, aumento do espaço pericoronário e redução do suporte ósseo ao redor do remanescente radicular. A análise tridimensional permitiu identificar osso residual apical, condição favorável ao planejamento de exodontia seguida de instalação imediata de implante, respeitando os limites anatômicos da região.



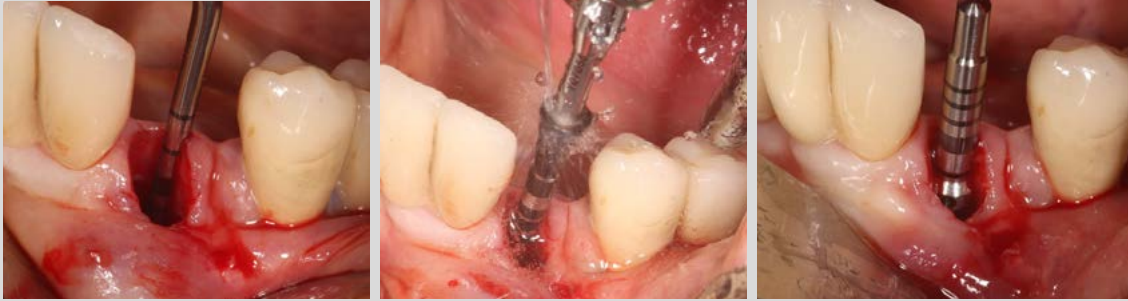## PASSO A PASSO DO PROCEDIMENTO

A exodontia do elemento 33 foi realizada por meio de técnica atraumática, com cuidadosa liberação do ligamento periodontal e remoção do remanescente radicular, preservando as tábuas ósseas adjacentes e os tecidos moles. A abordagem conservadora permitiu a manutenção da arquitetura óssea local, condição essencial para o planejamento concomitante da instalação imediata do implante.



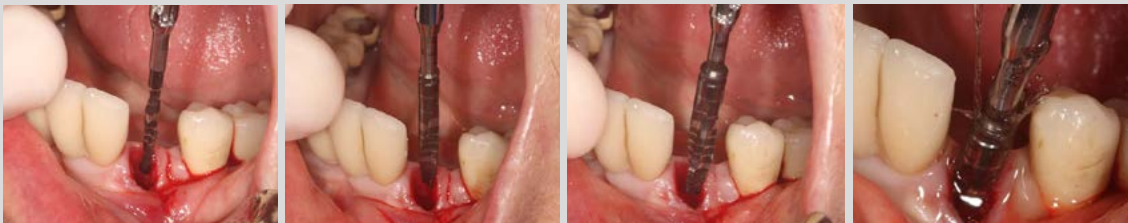## TRANSOPERATÓRIO

Inicialmente, foi realizada a aferição da profundidade do alvéolo, permitindo a avaliação precisa do comprimento disponível e auxiliando na definição do preparo do leito ósseo. Em seguida, iniciou-se a fresagem com fresa lança, acoplada ao novo extensor de fresa, recurso que possibilitou melhor refrigeração durante o preparo, favorecendo a preservação do tecido ósseo. Na sequência, utilizou-se o indicador de direção para conferência do posicionamento tridimensional, garantindo alinhamento adequado em relação às estruturas adjacentes e ao planejamento protético.



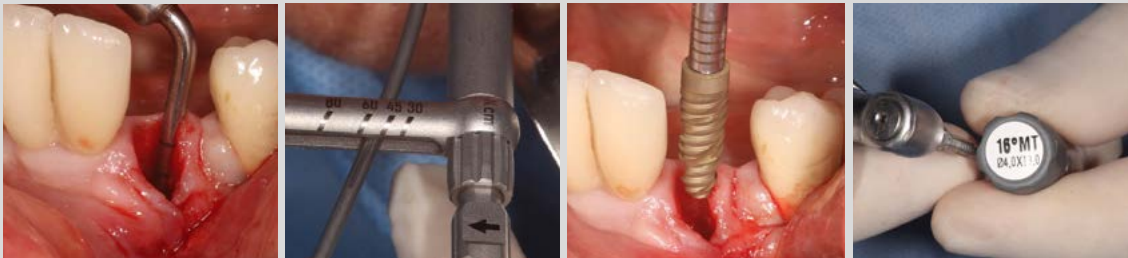## TRANSOPERATÓRIO

O preparo do leito ósseo seguiu com sequência progressiva de fresas, respeitando o protocolo indicado para o implante Epikut S - MT 16°. Durante toda a fresagem, utilizou-se extensor de fresas, o que permitiu melhor acesso ao sítio cirúrgico e otimização da refrigeração, minimizando o risco de aquecimento ósseo. A condução sequencial e controlada do preparo favoreceu a preservação das estruturas adjacentes e a obtenção de um leito ósseo adequado para a etapa subsequente de instalação do implante.



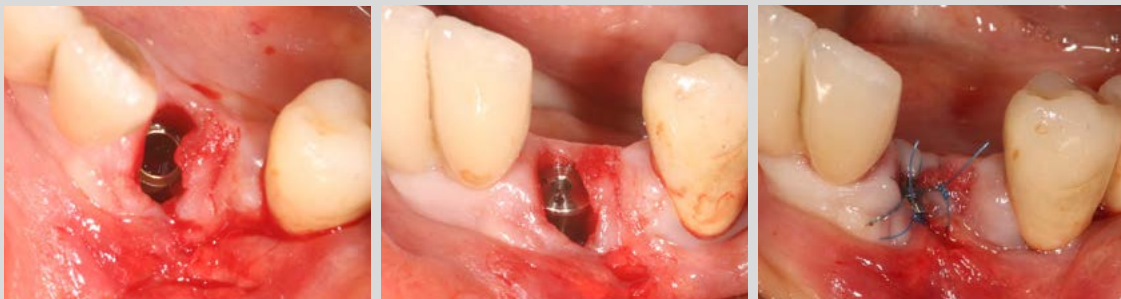## TRANSOPERATÓRIO

Após conferência da profundidade do leito cirúrgico, procedeu-se à instalação do implante 4,0 x 10,0 mm, respeitando o posicionamento tridimensional previamente definido. Ao final da inserção, foi obtido torque superior a 45 N.cm, evidenciando estabilidade primária adequada para a sequência do tratamento.



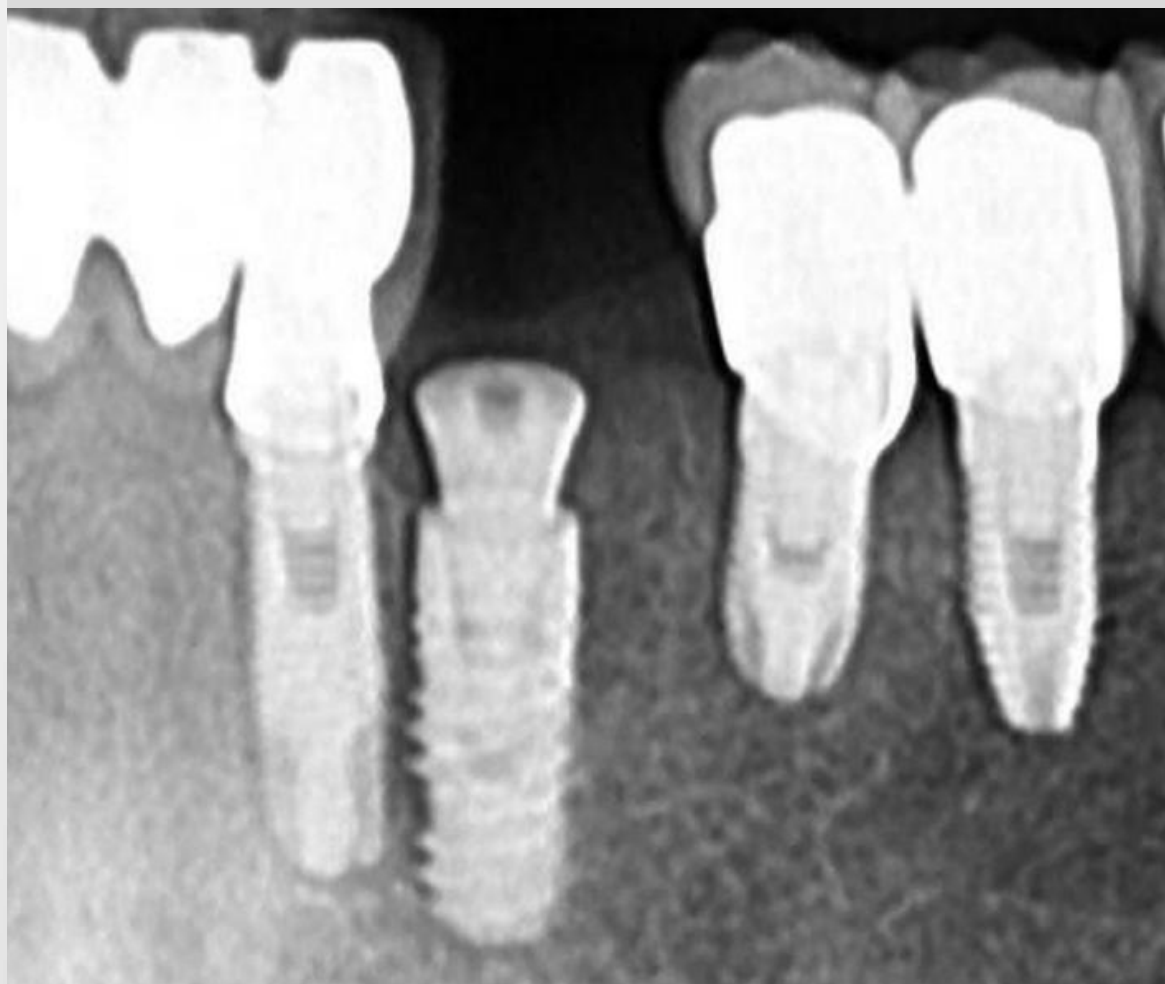
## TRANSOPERATÓRIO

Com o implante devidamente instalado, optou-se pela finalização com cicatrizador 4,5 × 4 mm, com o objetivo de preservar o perfil de emergência e o volume gengival da região. Em seguida, foi realizada a sutura dos tecidos moles, promovendo adequada adaptação tecidual e proteção do sítio cirúrgico no pós-operatório imediato



## RADIOGRAFIA FINAL

A radiografia de controle evidenciou posicionamento adequado do implante, com correta relação com as estruturas anatômicas adjacentes. Observa-se adaptação satisfatória ao leito ósseo, confirmando a previsibilidade biomecânica do planejamento e a adequada condução do procedimento cirúrgico.



# REABILITAÇÃO COM IMPLANTE UNITÁRIO EM REGIÃO POSTERIOR MANDIBULAR



**POR DR. GIOVANNI IRAN BARRETO NASCIMENTO  
E DR. PABLO ENRICO MONTEIRO MARTINS**

**Dr. Giovanni Iran Barreto Nascimento** - Embassador S.I.N.; Especialista em Implantodontia; Mestrando em Odontologia Digital SL Mandib - Campinas; Coordenador DESC - Salvador, Coordenador Capacitação em Odontologia DigitalLabSide e ChairSide IOA-Salvador

**Dr. Pablo Enrico Monteiro Martins** - Embassador S.I.N.; Especialista em Implantodontia e Prótese Dentária/Mestrando/Doutorando em Implantodontia; Coordenador da Especialização em Implantodontia (IEO Baurú); Especialista Internacional do Departamento de Pesquisa e Desenvolvimento (R&D) - S.I.N. Membro da Equipe das turmas de Especializações em Implantodontia - ABO - Presidente Prudente e FG; Pós - São José do Rio Preto/SP

## INTRODUÇÃO DO CASO

Paciente do sexo feminino, 57 anos, com ausência do elemento dentário 46, com rebordo alveolar cicatrizado e condições ósseas favoráveis à reabilitação implanto-suportada. A avaliação clínica e radiográfica não evidenciou alterações locais, permitindo um planejamento seguro e previsível.

Optou-se pela instalação de um implante unitário em região posterior mandibular, seguindo protocolo de carga tardia, com foco no posicionamento proteticamente adequado, com distribuição das forças oclusais e previsibilidade dos resultados funcionais a longo prazo.

## EXPLICAÇÃO DO TRATAMENTO

O planejamento cirúrgico-protético foi direcionado à reabilitação de área edêntula posterior mandibular, correspondente ao elemento 46. A estratégia adotada priorizou a previsibilidade biológica, estabilidade primária adequada e correta distribuição das cargas mastigatórias.

A instalação do implante unitário foi realizada em rebordo alveolar cicatrizado, seguindo protocolo de carga tardia, respeitando o período necessário para a osseointegração. Essa abordagem permitiu um controle preciso do posicionamento, favorecendo a futura reabilitação protética com foco em função, longevidade e manutenção da saúde peri-implantar.

## FICHA DO PACIENTE

**Paciente:** Gênero feminino, 57 anos.

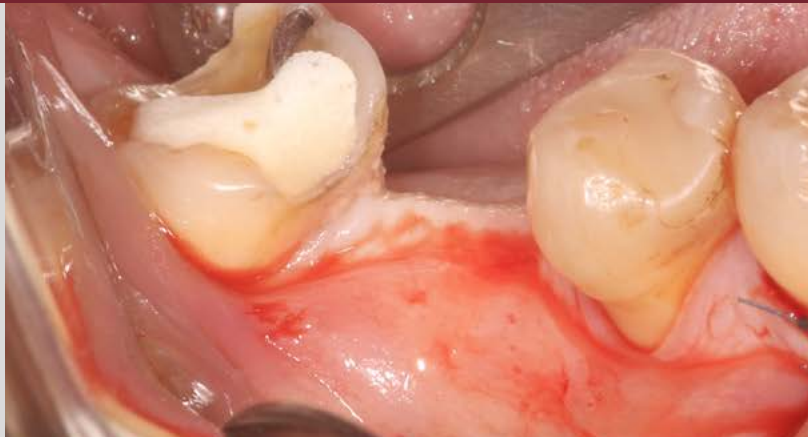**Queixa:** Ausência do elemento dentário 46, associada a prejuízo mastigatório localizado.

**Anamnese:** Histórico de perda dentária posterior mandibular, com rebordo alveolar cicatrizado e ausência de sinais inflamatórios ou patológicos locais.

**Planejamento:** Reabilitação com implante unitário em região posterior mandibular (46), seguindo protocolo de carga tardia, visando restabelecimento funcional e estabilidade a longo prazo.

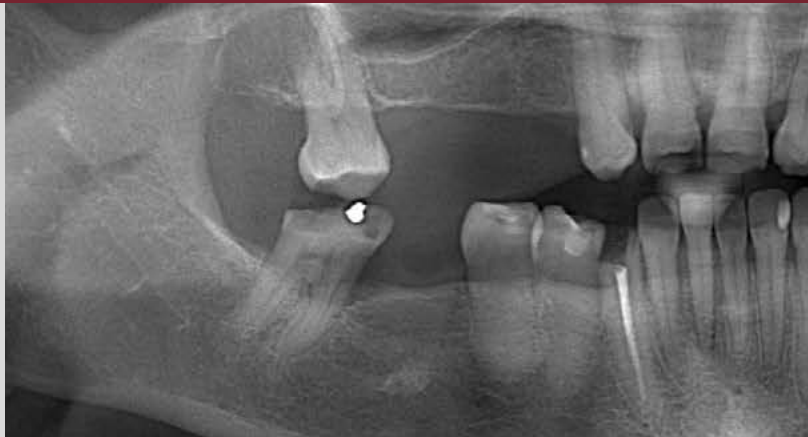## ANTES

A avaliação clínica inicial evidenciou ausência do elemento dentário 46, com rebordo alveolar mandibular cicatrizado e tecidos moles com aspecto saudável. As estruturas adjacentes apresentavam-se preservadas, sem sinais de inflamação ativa ou comprometimento periodontal, configurando um ambiente favorável para a reabilitação implanto-suportada.



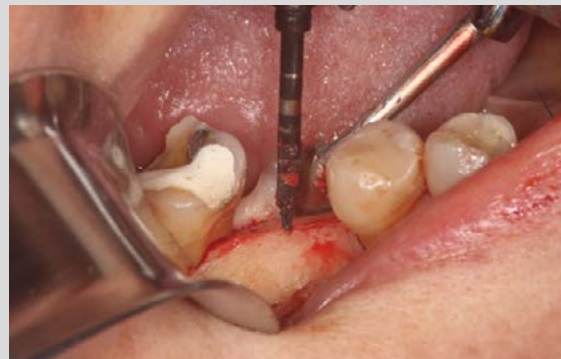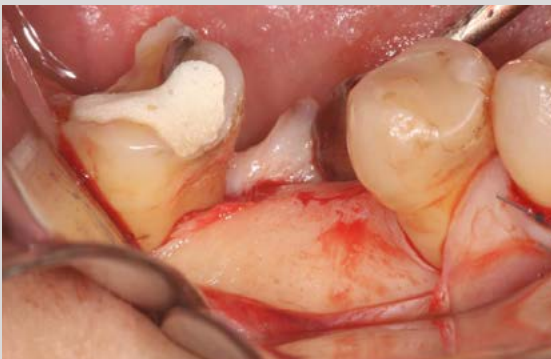## ANTES

A análise radiográfica evidenciou ausência do elemento dentário 46, com rebordo alveolar mandibular cicatrizado e altura óssea compatível com a instalação de implante unitário. Observou-se adequada relação com as estruturas anatômicas adjacentes, sem sinais de lesões periapicais ou alterações ósseas patológicas na região de interesse.



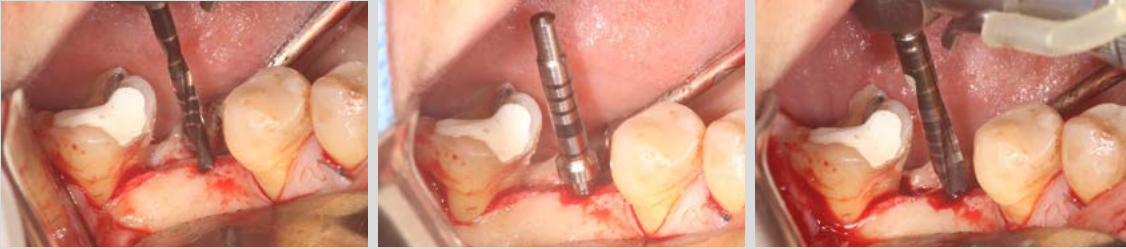## PASSO A PASSO DO PROCEDIMENTO

Após a realização da anestesia local, procedeu-se à incisão e ao descolamento do retalho mucoperiosteal, permitindo adequada exposição do rebordo alveolar mandibular e visualização direta do sítio cirúrgico. O acesso foi planejado de forma conservadora, visando preservação dos tecidos moles e melhor controle do campo operatório. Na sequência, realizou-se a definição do ponto ideal para início do preparo do leito ósseo, com base no planejamento proteticamente guiado. A fresagem inicial foi executada com fresa lança, assegurando correto posicionamento tridimensional e orientação adequada para as etapas subsequentes da osteotomia.



## TRANSOPERATÓRIO

O preparo do leito ósseo foi realizado por meio de sequência escalonada de fresagem, respeitando o planejamento e as características ósseas locais. Cada etapa foi conduzida com controle rigoroso de profundidade, direção e paralelismo, assegurando previsibilidade cirúrgica. A imagem central evidencia o uso do indicador de direção, posicionado após a fresagem inicial, permitindo a conferência precisa do posicionamento tridimensional do implante em relação às estruturas adjacentes. Esse controle visual foi fundamental para manter o eixo protético adequado e orientar a progressão segura das fresagens subsequentes, garantindo alinhamento, estabilidade e correta distribuição das cargas funcionais.



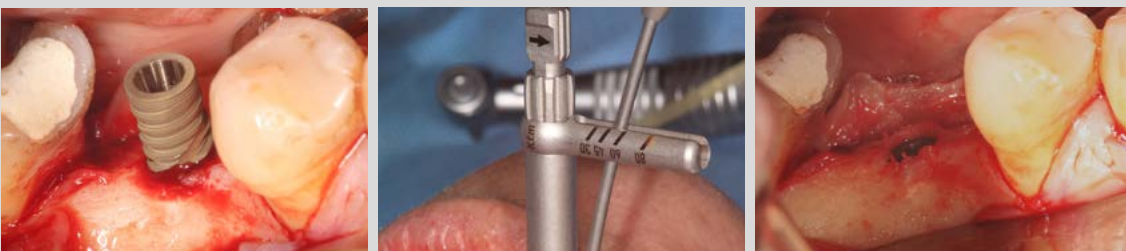
## TRANSOPERATÓRIO

Após a conclusão da sequência de fresagem, realizou-se a seleção do diâmetro e do comprimento do implante, de acordo com o planejamento cirúrgico-protético e as dimensões do leito ósseo preparado. Essa etapa foi fundamental para assegurar compatibilidade entre o preparo realizado e o implante selecionado, contribuindo para estabilidade primária adequada.



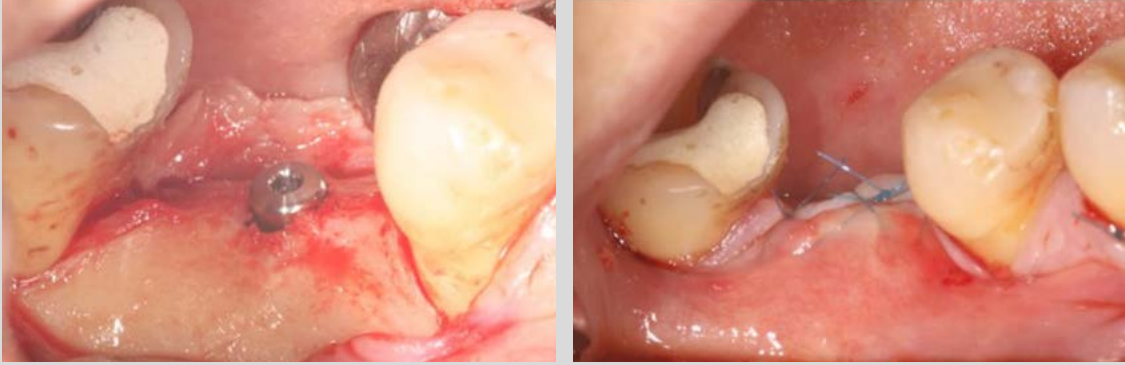## TRANSOPERATÓRIO

Após a inserção inicial com driver de contra-ângulo, o implante foi conduzido ao sítio cirúrgico previamente fresado, atingindo torque aproximado de 35 N.cm, o que permitiu controle adequado do alinhamento e da estabilidade inicial, sem que o implante atingisse sua posição final de profundidade. Na sequência, realizou-se a inserção do implante até o comprimento total planejado, com auxílio de torquímetro manual, momento em que foi obtido o torque final em torno de 60 N.cm, confirmando excelente estabilidade primária e compatibilidade com o protocolo de carga tardia adotado. O posicionamento final evidenciou o implante assentado aproximadamente 2 mm abaixo do nível ósseo, conforme o planejamento prévio, favorecendo adequada conformação do perfil de emergência e preservação dos tecidos peri-implantares na futura confecção da prótese.



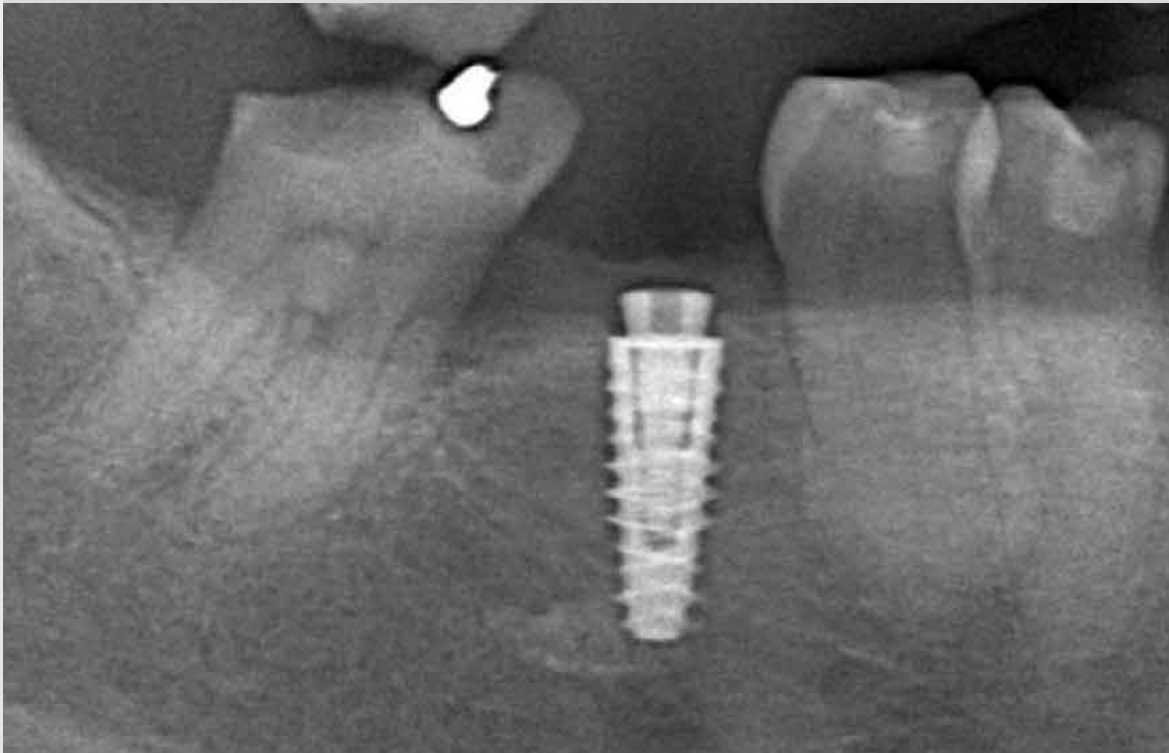
## TRANSOPERATÓRIO

Após a confirmação da estabilidade primária elevada, optou-se pela instalação do cicatrizador, escolha justificada pela excelente ancoragem obtida durante a inserção do implante. Essa conduta permitiu adequada proteção do sítio cirúrgico e favoreceu a cicatrização dos tecidos moles peri-implantares. O fechamento do retalho foi realizado por meio de sutura com fio Blue Nylon 5-0, promovendo adequada coaptação dos tecidos, estabilidade do leito cirúrgico e condições favoráveis para o período pós-operatório.

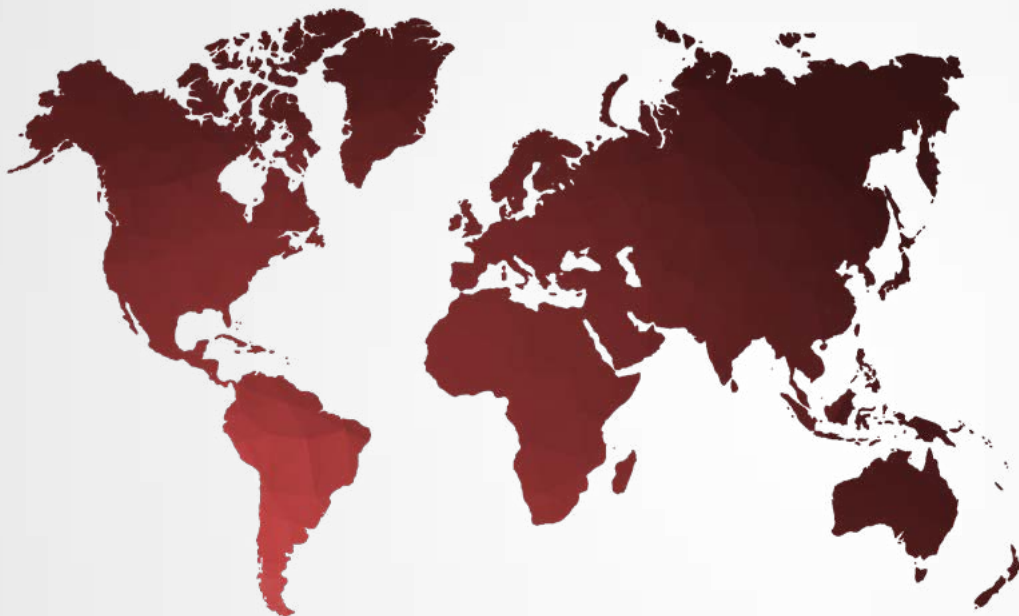

## RADIOGRAFIA FINAL

O controle radiográfico imediato evidenciou o implante corretamente posicionado no leito ósseo, com adequado paralelismo em relação aos dentes adjacentes e assentamento compatível com o planejamento cirúrgico-protético. Observou-se íntimo contato entre o implante e o tecido ósseo circundante, sem indícios de interferências anatômicas ou alterações patológicas locais. O exame confirmou o correto posicionamento tridimensional e a estabilidade inicial do implante, validando a conduta adotada e proporcionando segurança para a fase de osseointegração antes da reabilitação protética definitiva.



# A S.I.N. ESTÁ EM TODO O MUNDO!



APONTE A CÂMERA DO SEU CELULAR PARA O  
QR CODE E VEJA ONDE A S.I.N. ESTÁ PRESENTE

## **MATRIZ S.I.N.**

Avenida Vereador Abel Ferreira, 2140 - Jardim  
Anália Franco - São Paulo - SP - CEP 03340-000

Atendimento Online  
11 95083-8179

(BR) 0800 770-8290  
[www.sinimplantsystem.com](http://www.sinimplantsystem.com)

# QUALIDADE E TECNOLOGIA SUPERIOR

*NÓS GARANTIMOS, PORQUE TEMOS ORGULHO  
DO QUE PRODUZIMOS.*



A principal prioridade da S.I.N. é garantir qualidade e segurança para nossos clientes. Oferecer o que há de melhor em implantes, componentes, kits cirúrgicos e instrumentais é a base de toda a nossa atuação.

## INSPEÇÃO EM 100% DOS LOTES FABRICADOS

O controle de qualidade é realizado em todos os produtos fabricados pela S.I.N., a fim de garantir o sucesso das cirurgias de nossos clientes, o cumprimento dos padrões de qualidade e agregar valor para todos aqueles que escolheram devolver o sorriso de diversas pessoas.




**IMPLANTES COM GARANTIA  
PARA TODA A VIDA\***



**5 ANOS DE GARANTIA:  
COMPONENTES PROTÉTICOS\***



\*ESCANEE O CÓDIGO QR AO LADO PARA ACESSAR  
OS TERMOS DE GARANTIA S.I.N. OU ACESSE O LINK  
<https://go.sinimplantsystem.COM/446L5VL>





Conheça o Implantat, o streaming educacional da S.I.N.

 [www.implantat.global](http://www.implantat.global)

0800 770 8290(BR)  
[www.sinimplantsystem.com.br](http://www.sinimplantsystem.com.br)

---

Visite nossas Redes Sociais:



[/sinimplantsystem](https://www.facebook.com/sinimplantsystem)



[@sinbrasiloficial](https://www.instagram.com/sinbrasiloficial)



[/sinimplantsystem](https://www.linkedin.com/company/sinimplantsystem)



[S.I.N. Implant System](https://www.youtube.com/S.I.N.ImplantSystem)



[@sinloversclub](https://www.tiktok.com/@sinloversclub)